



## Radiološka metoda pregleda u dijagnostici bolesnog bubrega

### Radiological examination method in the diagnosis of kidney disease

Rade R. Babić<sup>1</sup>, Strahinja Babić<sup>2</sup>, Aleksandra Marjanović<sup>3</sup>, Nevena Babić<sup>3</sup>

<sup>1</sup>Centar za radiologiju UKC Niš, Srbija

<sup>2</sup>Dom zdravlja Niš, Srbija

<sup>3</sup>Medicinski fakultet u Nišu, Srbija

#### Apstrakt

Radiološke metode pregleda u dijagnostici bolesnog bubrega, zahvaljujući svojoj objektivnosti i svojim mogućnostima, zauzele su značajno mesto u dijagnostici urosistema i bolesnog bubrega. Radiološke metode pregleda u dijagnostici bubrega su brojne i raznovrsne. One su suverene, dominantne i bez premca. Međutim, opasnosti koje vrebaju i prete pri njihovoj primeni, naročito jonizacija i komplikacije od jodnih kontrastnih sredstava, upućuju na to da ih treba koristiti pri strogim indikacijama, sa dobro edukovanim kadrom i uz pune mere zaštite.

Cilj rada je da prikaže brojnost, raznovrsnost, prednost i nedostatke radioloških metoda pregleda u dijagnostici bubrega. Materijal i metod rada čini iskustvo u struci, stečeno na osnovu urografskih pregleda i drugih radioloških metoda pregleda urogenitalnog sistema, prvenstveno kod 18000 urađenih IVU, u periodu 1994–2021. godine u Centru za radiologiju UKC Niš i brojna literarna saopštenja autora i koautora zapisana u domaćim i stranim časopisima.

Rezultati rada prikazani su ilustrativno, slikama – nefrokalcinoza, cista bubrega, feohromocitom, VUR V<sup>0</sup>, tumor bubrega, kolor dopler renalne arterije, serija nativnih i kontrastnih spiralnih CT tomograma bubrega.

Razvoj radiološke tehnike poslednjih decenija obogatio je radiološku dijagnostiku novim dijagnostičkim mogućnostima. Samim tim, dobili smo i nove radiološke slike, čime naši rezultati rada postaju kompatibilni sa brojnim literarnim svetskim saopštenjima.

U zaključku autori ističu da su radiološke metode u dijagnostici bubrega neizostavne i među drugim metodama pregleda od relevantnog značaja, dok znanje i iskustvo čine aksiom sveukupne urodiagnostike.

**Cljučne reči:** radiologija, bubreg, urogenitalni sistem, kontrastno sredstvo

#### Abstract

Radiological examination methods in the diagnosis of kidney disease, thanks to their objectivity and their capabilities, have taken their place in the diagnosis of urosystems and kidney disease. Radiological methods of examination in the diagnosis of the kidney are numerous and diverse. They are sovereign, dominant and unrivaled. However, the dangers that lurk and threaten in their application, especially ionization and complications from iodine contrast agents, indicate and say that they should be used in strict indications, with well-educated staff and with full protection measures.

The aim of this paper is to show and point out the number, variety, advantages and disadvantages of radiological methods of examination in kidney diagnostics.

The material and method of work is the experience gained in the profession based on urographic examinations and other radiological methods of examination of the urogenital system, primarily in 18,000 IVUs performed in the period 1994–2021. at the Center for Radiology of the University Medical Center Nis and numerous literal announcements of authors and co-authors written in domestic and foreign journals.

The results of the work are shown illustratively, with pictures - nephrocalcinosis, renal cyst, pheochromocytoma, VUR V<sup>0</sup>, kidney tumor, color doppler of the renal artery, a series of native and contrast spiral CT tomograms of the kidney.

The development of radiological techniques in recent decades has enriched radiological diagnostics with new diagnostic possibilities. Therefore, we received new radiological images, in which our results are compatible with numerous literal world releases.

In conclusion, the authors point out that radiological methods in the diagnosis of kidneys are indispensable and, among other methods of examination, indispensable.

**Key words:** radiology, kidney, urogenital system, contrast media



## Uvod

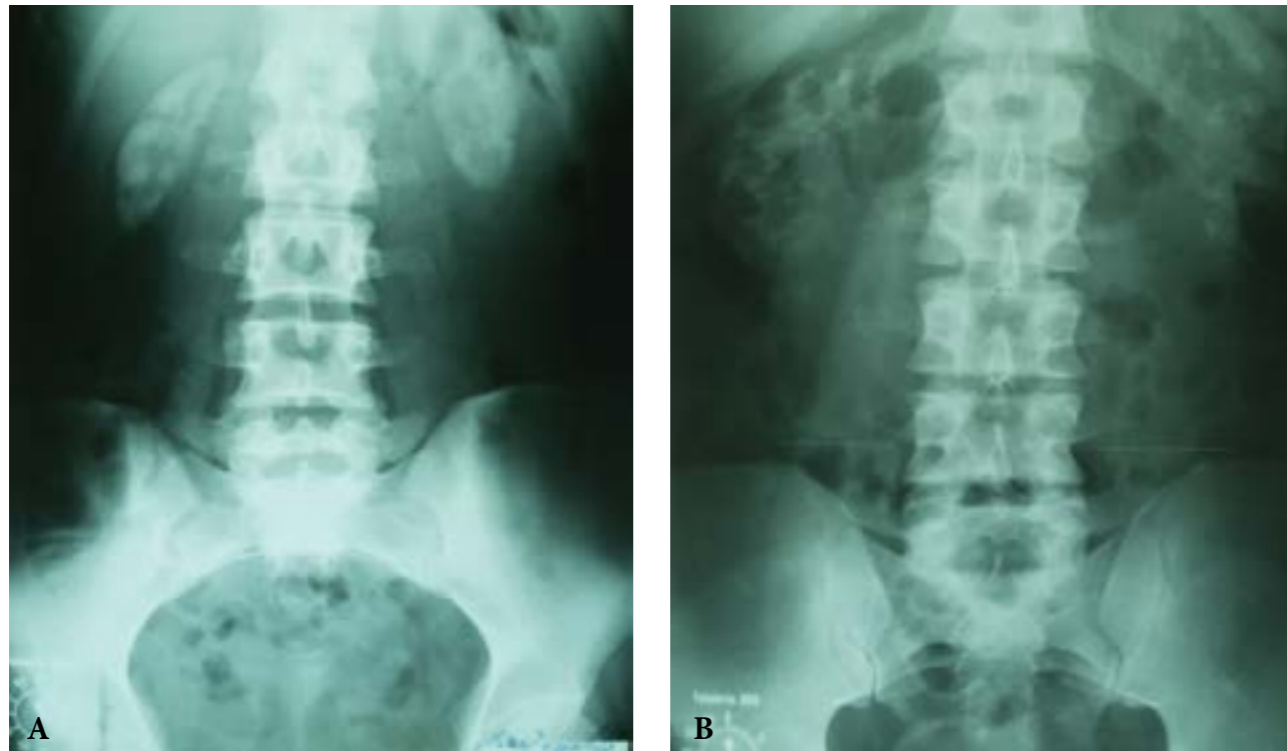Radiološke metode pregleda u dijagnostici bolesnog bubrega su brojne i raznovrsne. U svakodnevnoj primeni su: nativna rendgenografija urotakta, intravenska urografija (IVU), ehosonografija (EHO) bubrega, renalna angiografija, kompjuterizovana tomografija (CT) bubrega, magnetna rezonanca (MR) bubrega, scintigrafija bubrega, pozitron emisija tomografija (PET) bubrega i dr. radiološke metode pregleda bubrega i urosistema (1–53).

Radiološke metode pregleda su u dijagnostici bolesnog bubrega suverene, dominantne i bez premca. One nam pružaju vizualizaciju anatomske, morfološke i funkcionalne sposobnosti bubrega (1–53).

Svetski Dan bubrega 11. marta obeležava se sloganom „Živeti dobro s bubrežnom bolešću”.

Cilj rada je da ukaže na brojnost, raznovrsnost, prednost i nedostatke radioloških metoda pregleda u dijagnostici bubrega, dok materijal rada čine literarna saopštenja autora i koautora i višegodišnje iskustvo u struci.

U dijagnostici patoloških stanja i oboljenja bubrega radiološki pregled treba uvek započeti nativnom rendgenografijom urotakta (9, 21, 26, 30, 38, 39, 41). Ona je na prvom mestu pregleda bolesnog bubrega. Nativna rendgenografija urotakta je najjednostavnija, najjeftinija i metoda pregleda koja najkraće traje. Može biti samostalna ili je sastavni deo urografije. U primeni su analogna i digitalna nativna rendgenografija



Slika 1. A – Obostrana nefrokalcinoza. Analogni nativni rendgenogram urotakta. Obostrano paravertebralno u visini L1-L4 pršljena, ovalne, oštro delinirane senke inteziteta kalcijuma koje odgovaraju kalcifikovanim bubrezima. B – Obostrana medularna nefrokalcinoza. Analogni nativni rendgenogram urotakta. Obostrano paravertebralno u visini Th12-L2 pršljena, multiple paperjaste senke inteziteta kalcijuma u meduli oba bubrega.

urotrakta. Osim uvida u prisustvo, veličinu, oblik, konture i položaja bubrega, nativna rendgenografija urotakta pruža i podatak o eventualnim patološkim senkama u projekciji bubrega (Slika 1a i 1b) (5, 25).

U sklopu nativne rendgenografije urotakta, kada za to postoji indikacija kao npr. gas u crevima, kao dopunsku metodu pregleda moguće je primeniti nativnu nefrotomografiju bubrega (2).

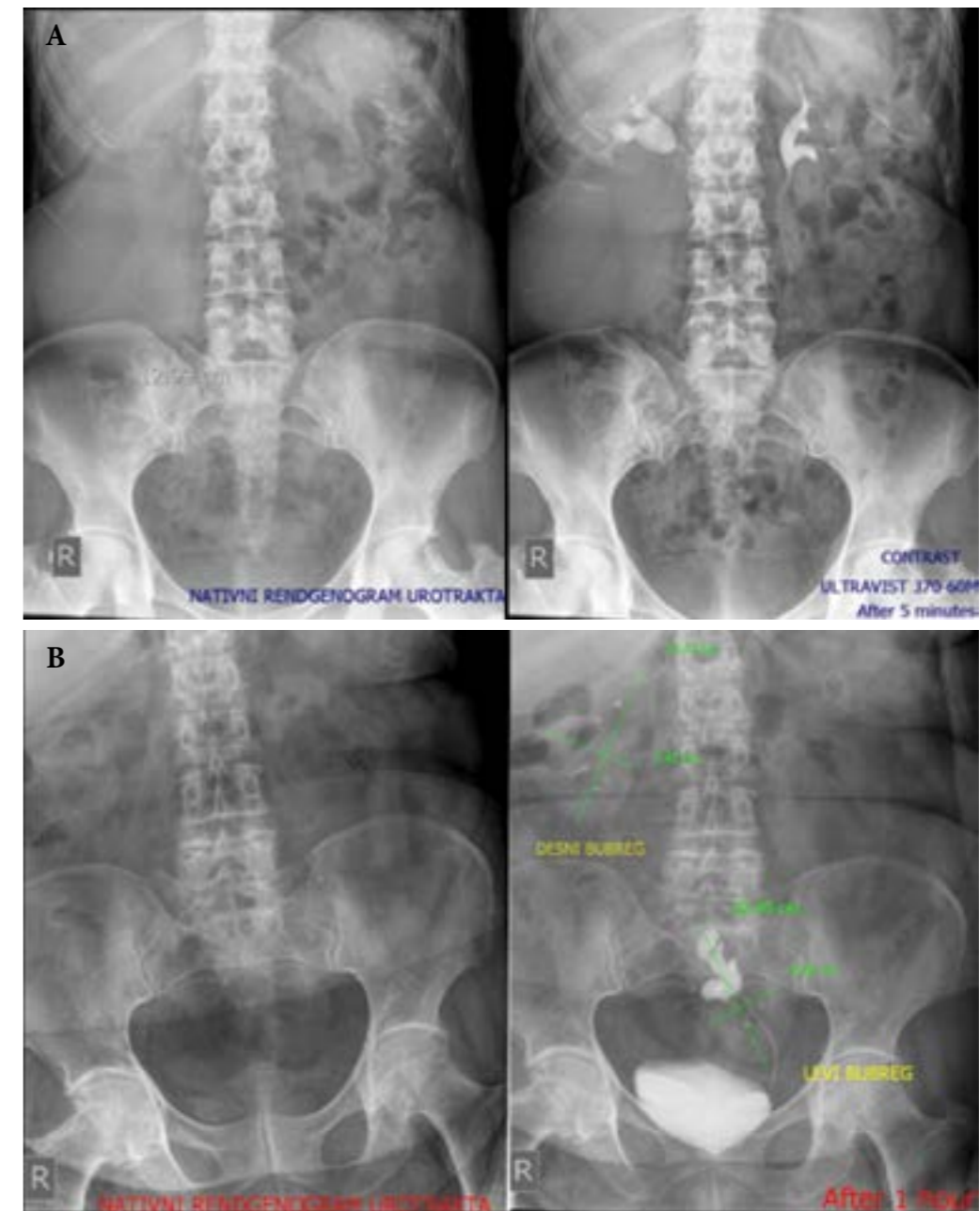
Intravenska urografija (IVU) pruža vizualizaciju čitavog urosistema, a posebno nam omogućava vizualizaciju položaja, oblika, veličine, broja, anomalnosti građe i funkcionalnu sposobnost bubrega (Slika 2a i 2b) (3, 6, 8, 10, 12, 18, 19, 34, 41–43).

Nedostaci IVU ogledaju se u činjenici da traje relativno dugo, angažuje rendgen aparat i medicinsko osoblje, zahteva primenu jodnog kontrastnog sredstva (JKS), potrošnju energije, amortizuje se oprema i dr. Ove okolnosti čine IVU relativno skupom metodom pregleda.

Danas u eri kompjuterizacije analogna IVU je prerasla u digitalnu IVU, kod koje se zapisi čine na filmu i kompjuterskom disku (CD).

Za izvođenje IVU neophodna je primena jonskog ili nejonskog JKS, za čiju je nabavku potrebno izdvojiti značajna materijalna sredstva, jer nijedna od farmaceutskih kuća u Srbiji ne proizvodi JKS, već se nabavlja iz inostranstva.

Jodno kontrastno sredstvo se aplikuje venski, injekciono kao spori bolus ili infuziono, najčešće kod bolesnika sa obolelom jetrom i drugim metaboličkim



Slika 2. A – Cista u donjem polu desnog bubrega. Levi bubreg udvojen, rašljastog pijelona. Kontrastno sredstvo: Ultravist 370°. Metoda pregleda: Digitalna nativna rendgenografija urotakta i IVU. B – Medijalna ilijačna ektopija i ventralna malrotacija levog bubrega i megakaliksi za gornji pol levog bubrega. Kontrastno sredstvo: Ultravist 370°. Metoda pregleda: Digitalna nativna rendgenografija urotakta i IVU.

poremećajima, preko plasirane i fiksirane braunile u dozi od 1 ml/kg telesne težine bolesnika.

Aplikovano JKS u organizmu se ne ponaša indiferentno, već može da ugrozi zdravlje i život bolesnika, izazivajući niz alergoidno-toksičnih reakcija (1, 11, 13, 14,15). Tako, na primer, broj reakcija teškog stepena na JKS, dakle reakcije koje mogu da ugroze život bolesnika i koje zahtevaju hitnost lečenja, kreće se od 1 : 2 500 do 1 : 3 000 IVU, dok je broj fatalnih reakcija 1 : 100 000 IVU pregleda (17, 20, 22–24, 27). Mi na materijalu preko 18 000 IVU pregleda nismo imali ni jedan smrtni ishod na intravensko (iv) aplikovano JKS. (36) Zato se nameće kao neophodna potreba poznavanja alergoidno-toksičnih reakcija na JKS, primena antišok

terapije i drugih mera kojima se izbegava najgore – exitus letalis (1, 7, 19).

Da bi se postigao dijagnostički maksimum i da bi se izbeglo eventualno ponavljanje pregleda i izbegle eventualne neželjene reakcije na intravensko aplikovano JKS, neophodno se nameće potreba adekvatne pripreme bolesnika za IVU.

Pripremu za IVU sprovodi doktor koji indikuju IVU, međutim, radiolog je poslednja barijera preko koje ne sme da prođe nijedan rizičan bolesnik za urografski pregled i mora aktivno da učestvuje u pripremi bolesnika za IVU, kao i za bilo koji drugi endografski pregled i lično da proveri kontraindikacije za IVU pregled (1, 3, 7, 11, 23).

U slučaju da bolesnik nije adekvatno pripremljen za urografske pregled, pred radiologom su dve mogućnosti: da po učinjenom nativnom rendgenogramu urotrakta pristupi intrvenskoj aplikaciji JKS i započne IVU ili da od pregleda odustane i bolesniku da uputstva za pripremu (dijetalna, psihička, profilatično-medikamentozna i hidrataciona) ili će bolesnika usmeriti na druge radiološke metode pregleda koji ne zahtevaju primenu JKS.

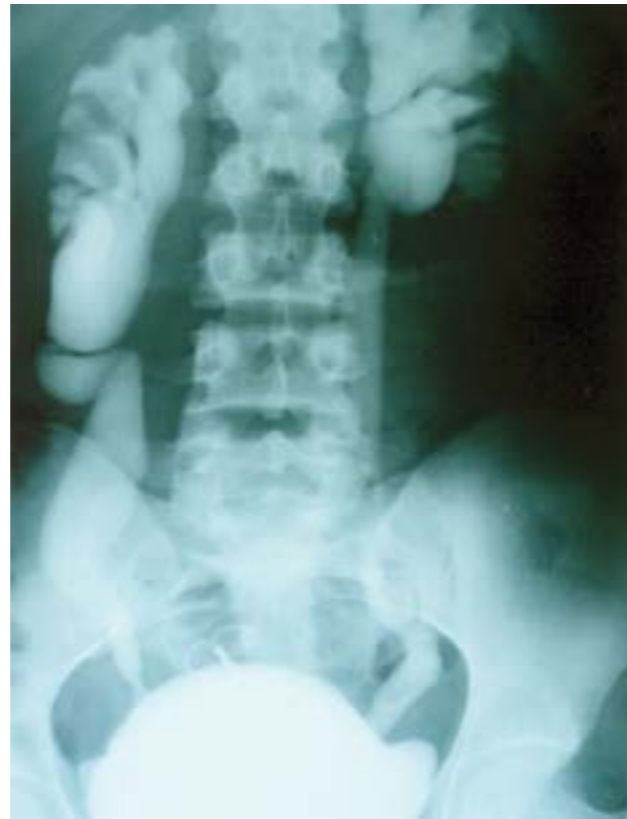Između ostalog, nezgodna strana IVU je zračenje kojem su izloženi bolesnik i medicinsko osoblje. Tako, na primer, pri IVU čine se najmanje četiri do pet urograma, pri čemu površina ozračenog polja čini da je apsorbovana doza po jedinici mase znatna. Ako se tome još doda da se u primarnom zračnom polju nalaze i gonade, što je naročito važno u dece, adolescenata, osoba reproduktivne dobi, problem se znatno usložnjava.

Cistografija predstavlja kontrastnu metodu pregleda mokraćne bešike. U primeni su analogna i digitalna cistografija. Njome se prikazuje samo mokraćna bešika, a nema se uvid u celovitost urosistema. Za njeno izvođenje potrebni su JKS, kateter i pratni medicinski materijal. Pored ostalog, ona zahteva utrošak filma, angažovanje rendgen aparata i medicinskog osoblja, dok se bolesnik i medicinsko osoblje izlažu jonizujućem zračenju. Cistografijom se vizualizuje položaj, oblik, volumen mokraćne bešike i ispunjenost JKS. Njome se može sagledati funkcija orificijuma i eventualni prelazak kontrasta u uretere i dalje u pijelokaliksne sisteme, čime se objašnjavaju zapaljenjske promene u bubregu (Slika 3) (8, 9, 18, 30).

U dijagnostici patoloških stanja i oboljenja bubrega, svoje mesto je našla i ultrazvučna dijagnostika (EHO – ehotomografija, UZ – ultrazvuk, US – ultrasonografija) bubrega. Predstavlja jednostavnu, brzu, neinvazivnu i jeftinu metodu pregleda. Ona pruža podatke o strukturi tkiva, ehogenosti ili anehogenosti, obliku i veličini bubrega. Međutim, ona nije u stanju da prikaže urosistem u celosti, već je neophodno sagledati jedan, potom drugi bubreg i na kraju mokraćnu bešiku. Ultrazvuk nije u stanju da pruži informacije o nekim anomalijama pijelokaliksnog sistema kao npr. hipotrofične čašice, hipertrofične čašice, i ostaje bez odgovora o položaju, toku, prohodnosti uretera (2, 3, 6, 28, 30, 35, 37, 48).

Sa druge strane ne treba zanemariti štetno dejstvo ultrazvuka na živu ćeliju (termičko dejstvo, kavitacija, stvaranje slobodnih radikala, hromozomske aberacije i dr). Biološka oštećenja izazvana ultrazvučnim talasima, ma koliko mala i beznačajna, mogu postati značajna, ako se dogode na genetskom materijalu veće populacije. Zato, pri određivanju indikacija i upućivanja bolesnika na UZ pregled, moramo biti obazrivi (35).

Color doppler ehotomografijom može da se sagleda vaskularizacija bubrega (Slika 4). (28, 30, 48) U cilju bolje vizualizacije vaskularizacije bubrega, indikovana je primena ultrazvučnog kontrastnog sredstva, što dodatno poskupljuje pregled.

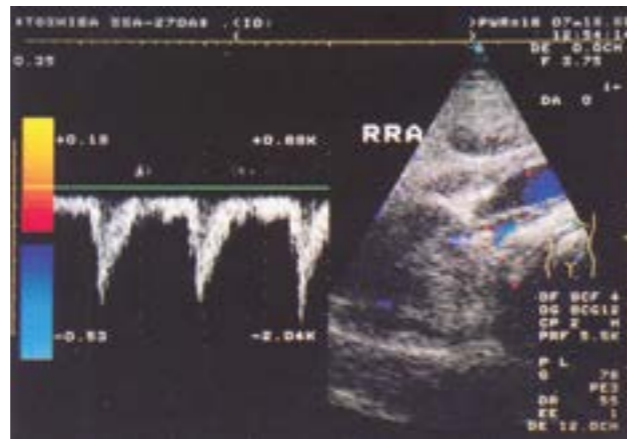


Slika 3. Obostrani vezikoureteralni refluks V<sup>0</sup>. Kontrastno sredstvo: Omnipaque 300<sup>o</sup>. Metoda pregleda: cistografija.

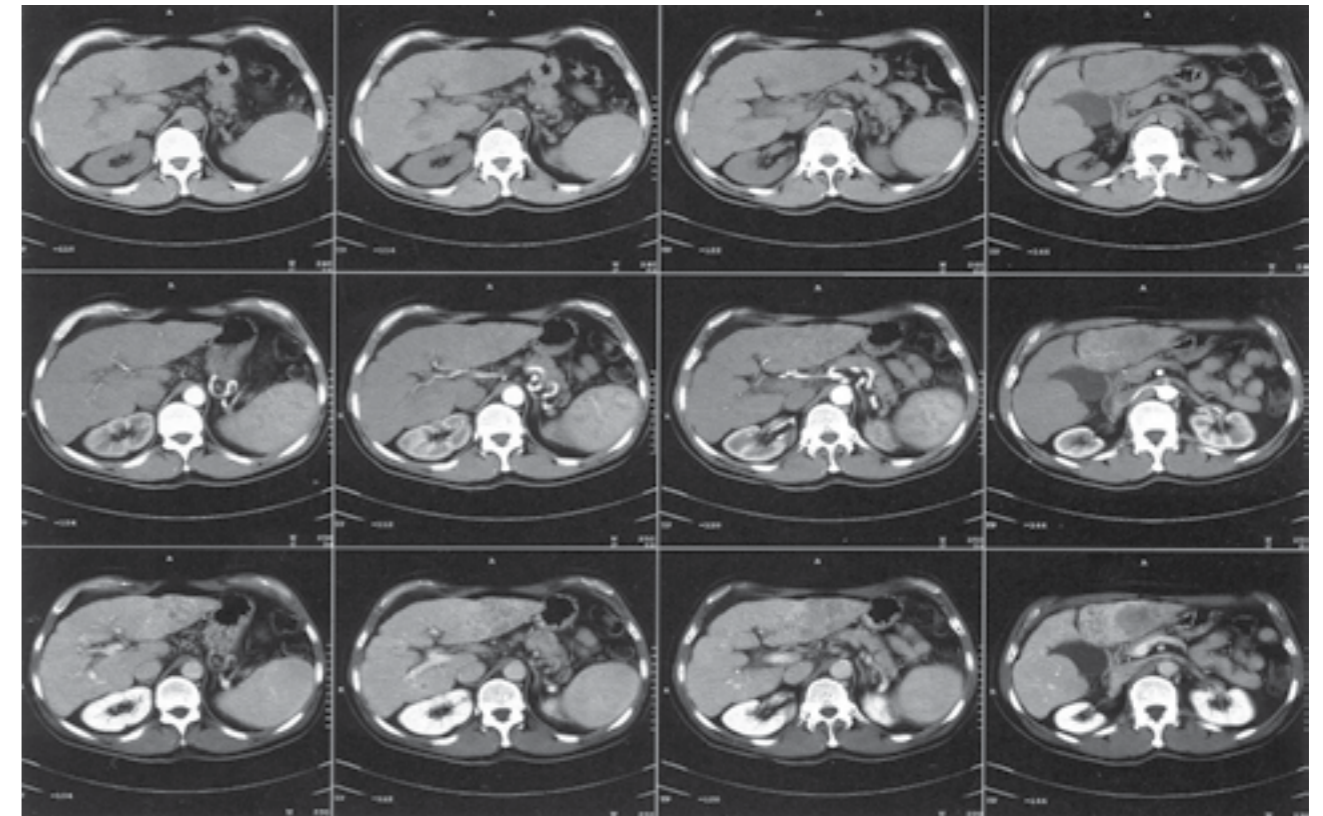
S druge strane, digitalizacija i kompjuterizacija omogućile su konstrukciju i pojavu nove generacije ultrazvučnih aparata – Power Imaging (PI) koji pružaju mapiranje bubrega, prikaz paralelnih ehotomograma bubrega visoke rezolucije sa spektralnom i kolor dopler analizom, a sve to dodatno poskupljuje pregled bubrega.

Sama za sebe UZ dijagnostika bubrega nije dovoljna, ali udružena sa drugim rendgenološkim metodama pregleda postaje korisna i dragocena metoda.

Kompjuterizovana tomografija (CT) bubrega zauzima značajno mesto u dijagnostici bubrega i urosistema. Kompjuterizovana tomografija pruža podatke



Slika 4. Kolor doppler desne renalne arterije. Desna renalna arterija (RRA) uredne kolor doppler prezentacije.



Slika 5. Spiralna CT bubrega. Na seriji nativnih i kontrastnih kompjuterizovanih tomograma bubrega vizualizuje se da su bubrezi uredne CT prezentacije.

o položaju, obliku, veličini, funkciji, strukturi, hipo-/hiper-/izo-denznosti parenhima bubrega i dr. Može biti nativna i kontrastna CT bubrega. Kontrastna CT zahteva primenu JKS, pa sve što važi za JKS kod IVU, važi i za kontrastnu CT bubrega. (1, 2, 3, 79, 16, 30, 32, 33, 47, 48, 49).

Sa razvojem personalnog računara CT aparati su evoluirali i prerasli u generaciju multislajsnih kompjuterizovanih tomografskih (MSCT) aparata, a sa njima javila se nova metoda pregleda bubrega – multislajсна kompjuterizovana tomografija (MSCT) bubrega.

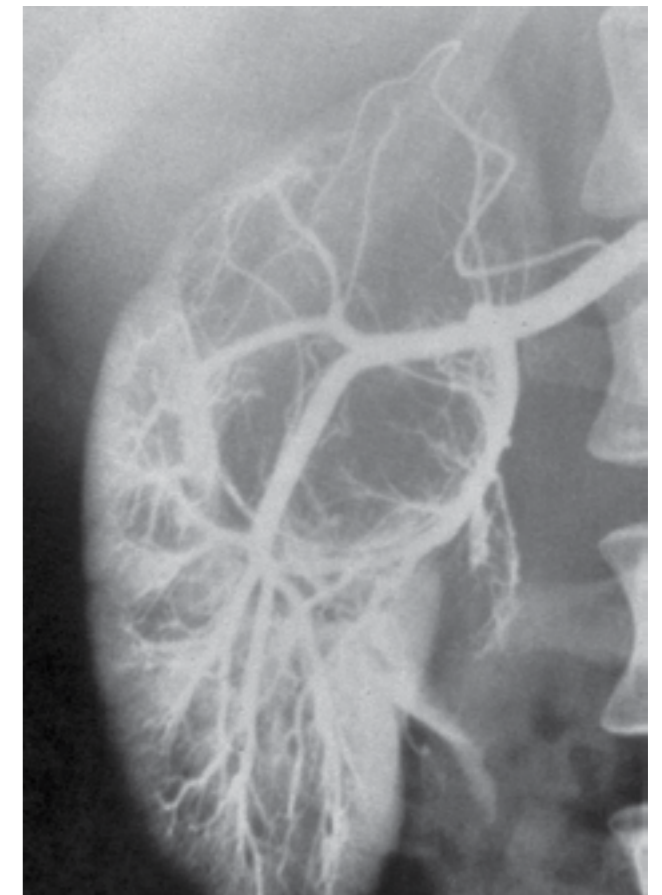U pravim indikacijama CT daje prave odgovore (Slika 5).

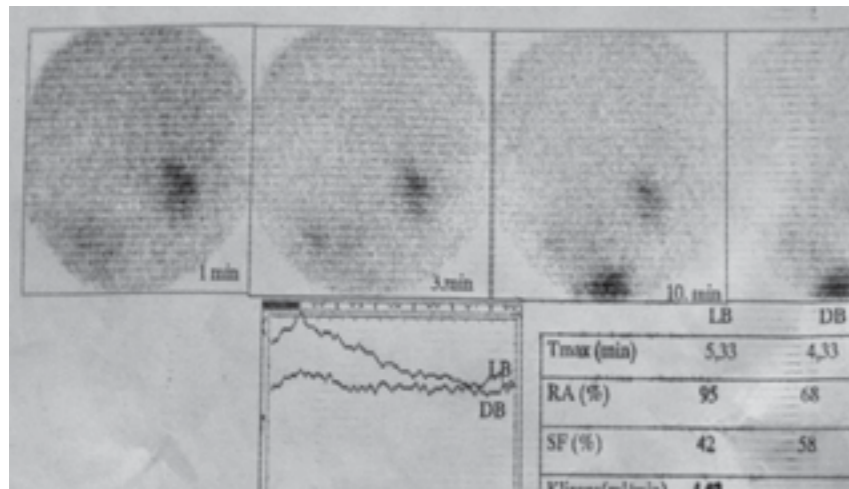
Međutim, cena koštanja CT aparata, izloženost bolesnika i medicinskog osoblja jonizujućem zračenju, vreme i cena pregleda, primena JKS, neželjene reakcije na intravensko aplikovano JKS i drugo, zahtevaju da se indikacije za CT bubrega postavljaju krajnje odgovorno.

Renalna angiografija je rendgenološka kontrastna metoda pregleda kojom se vizualizuju, uz pomoć JKS, krvni sudovi bubrega (Slika 6). U primeni su savremene digitalne angiosale koje pružaju adekvatnu (pan)aortografiju i selektivnu renovazografiju. Posle uvođena perkutane punkcije i katetarizacije po Sel-

Slika 6. Tumor desnog bubrega. Metoda pregleda: Renalna angiografija. Radiološki nalaz: U gornjem polu desnog bubrega okrugla formacija dijametara 4 cm koja narušava izgled bubrega sa razgranatom patološkom vaskularizacijom.

dingeru, razvile su se selektivna i superselektivna angiografija, koje su omogućile njeno rutinsko izvođenje





**Slika 7. Feohromocitom desnog bubrega. Dinamski i statički radioreno-gram bubrega. Desni bubreg distopičan, oslabljene scintilacije i funkcije usled džinovskog feohromocitoma. Levi bubreg urednog mesta, scintilacije i funkcije.**

i prikazivanje renalne vaskularne arhitekture bubrega, opacifikaciju, toka, grananja renalnih krvnih sudova i drugo (2, 3, 9, 30).

Za njeno izvođenje neophodna je primena JKS, pa se i kod nje mogu javiti neželjene reakcije na JKS, ali u daleko manjem procentu nego kod IVU i kontrastne CT bubrega.

Primena JKS, izloženost bolesnika i medicinskog osoblja jonizujućem zračenju, cena pregleda i druge okolnosti, zahtevaju da se indikacije za renalnu angiografiju postavljaju strogo.

Magnetna rezonanca (MR) bubrega predstavlja vrh radioloških metoda pregleda bubrega. Za njeno izvođenje koriste se radiofrekventni talasi koji se uz pomoć kompjutera prevode u digitalnu sliku bubrega. U primeni je nativna i kontrastna MR bubrega. Kontrastna MR bubrega zahteva MR kontrastno sredstvo. Za sada nije zabeležena neželjena reakcija na aplikovano MR kontrastno sredstvo. Prednost MR u dijagnostici bubrega je što nema jonizujućeg zračenja, ali s druge strane angažovanje aparata, primena MR kontrastnog sredstva i drugo poskupljuje cenu pregleda. Stoga indikaciju za MR bubrega treba postavljati strogo (2, 3, 9, 30).

Zadovoljavajući rezultati u dijagnostici bubrega postižu se radioizotopskom renografijom jod 131 – hipuranom i scintigrafijom bubrega 99 mTc DTPA. Statička scintigrafija sa primenom 99 mTc DTPA, od relevantnog je značaja u vizualizaciji morfologije i funkcije bubrega (Slika 7). Tako, na primer, od posebnog je značaja kada se od nje traži odgovor na pitanje prirode mosta kod potkovičastog bubrega,

funkcije bubrega i dr. Za njeno izvođenje neophodna je primena radioizotopa, gama kamere, angažuju se aparat i medicinsko osoblje, bolesnik i medicinsko osoblje izloženi su jonizujućem zračenju, a postoje i druge okolnosti koje zahtevaju pravu indikaciju za njeno izvođenje (2,3,9,30,47,48).

Od relevantnog značaja u vizualizaciji bolesti bubrega je Pozitrom Emisiona Tomografija (PET) bubrega. Više je to onkološka metoda kojom se detektuju aktivna žarišta malignih lezija u bubregu i drugim organima, ali je treba spomenuti i treba je znati.

## Zaključak

Radiološke metode pregleda u dijagnostici bubrega su neizostavne i među drugim dijagnostičkim metodama pregleda suverene i bez konkurencije. IVU najbolje se postiže vizualizacija urosistema, posebno pijelokaliksnog sistema i uretera. IVU pruža minimalno zračenje bolesnika i medicinskog osoblja. Od velikog dijagnostičkog značaja su MR, CT, EHO, scintigrafija bubrega i druge radiološke metode pregleda bubrega. Svakako, veliki korak napred u dijagnostici bubrega doprineo je razvoj kompjutera i sprovođenje digitalizacije koji su doprineli razvoju radioloških metoda pregleda bubrega i boljoj radiološkoj dijagnostici bubrega. U budućnosti sa razvojem tehnike, neminovan je napredak i razvoj radiološke dijagnostike bubrega i urosistema u celini, ali je za njihov napredak od relevantnog značaja svakako znanje i iskustvo radiologa i radiološkog tehničara.

## Literatura

- Babić RR. Neželjene pojave od kontrastnih sredstava pri urografiji sa predlogom mera za smanjenje rizika [doktorska disertacija]. Beograd: Medicinski fakultet, 1998.
- Babić RR. Radiološka slika kongenitalnih anomalija bubrega [magistarska teza]. Niš: Medicinski fakultet u Nišu: 1994.
- Babić RR. Radiološka slika anomalija bubrega. Monografija. Niš: Grafika Galeb; 1996.
- Babić MR, Stanković G, Babić RR. Urografija kod dece – dijagnozna korist i opasnosti. Zbornik radova XXVI pedijatrijskih dana Niša. 1987. 147-155.
- Babić RR, Babić MR, Ivković T, Raičević R, Šubarić G, Vlatković V. Povodom nalaza nefrokalcinoze u jedne bolesnice. Acta Medica Medianae 1994; 1: 67-74.
- Babić RR. Radiološka slika hipoplastične čašice bubrega. Acta Medica Medianae 1996; 1: 99-102.

- Babić RR. Priprema bolesnika za urografski pregled. Acta Medica Medianae 1996; 2: 99-104.
- Babić RR. Rendgenska slika ureterokele. Acta Medica Medianae 1996; 6: 73-7.
- Babić RR. Algoritam radioloških metoda pregleda pri dijagnostici anomalija bubrega. Zbornik radova Jugoslovenskih pedijatrijskih dana '96 sa međunarodnim učešćem. Niš. 1996. 38-40.
- Babić RR, Babić RM, Govedarović N, Babić D, Panić L. Ektopija bubrega – incidenca i raznovrsnost. Zbornik radova Jugoslovenskih pedijatrijskih dana '96 sa međunarodnim učešćem. Niš. 1996. 41-2.
- Babić RR, Mrvić M, Milojković S, Stević M, Krstić M, Maćukanović-Golubović L, Andrejević-Koračević S, Marković S. Povodom anafilaktičkog šoka u toku injekcije intravenske urografije u našeg bolesnika. Acta Medica Medianae 1997; 1: 99-105.
- Babić RR. Kongenitalne anomalije oblika bubrega – radiološka istraživanja. Acta Medica Medianae 1997; 4: 73-81.
- Babić RR. Hetero-hepatotropno izlučivanje urografskog kontrastnog sredstva. Acta Medica Medianae 1998; 2: 93-101.
- Babić RR, Stoilković S. Kontrastna nefropatija – nova saznanja i naše iskustvo. Acta Medica Medianae 1999; 1: 33-43.
- Babić RR, Živić S. Neželjene pojave od kontrastnih sredstava pri urografiji kod dece. Acta Medica Medianae 1999; 2: 79-86.
- Babić RR, Babić MR, Živić S, Radovanović Z, Jovčić S. Wilms-ov tumor – rendgenološko klinički radiolog. Acta Medica Medianae 1999; 4: 37-47.
- Babić RR. Neželjene reakcije teškog stepena na jedno kontrastno sredstvo. Acta Medica Medianae 1999; 6: 65-73.
- Babić RR, Petković V, Radovanović Z, Milatović S, Babić MR, Đorđević V, Mitrović D, Mitov S. Izgled pijelokaliksnog sistema kod izvesnih obolenja urotrakta. Radiološki Arhiv Srbije 1999; 2: 217-25.
- Babić RR, Mrvić M, Radovanović Z, Babić D, Marković S, Lekić V. Terapija anafilaktoidnih reakcija na jedno kontrastno sredstvo ppri urografiji. Acta Medica Medianae 2000; 3: 61-71.
- Babić RR. Neželjene reakcije pri urografiji u korelaciji jonskog i nejonskog kontrastnog sredstva. Acta Medica Medianae 2000; 4: 55-62.
- Babić RR, Mitrović D, Radovanović Z, Đorđević V, Mitić B. Dijagnostičke mogućnosti nativnog rendgenograma urotrakta u rendgen dijagnostici patoloških stanja i oboljenja urosistema. Acta Medica Medianae 2000; 5: 53-62.
- Babić RR, Babić MR, Milatović S, Radovanović Z, Mrvić M, Đorđević V, Jelenković A, Babić D, Mitrović D, Petković V. Incidenca i vrste neželjenih reakcija na jedno kontrastno sredstvo pri urografiji. Radiološki Arhiv Srbije 2000; 2: 91-8.
- Babić RR, Milatović S, Radovanović Z, Babić D, Stojanović J, Ilić G, Jelenković A, Krstić M, Mitić S. Adverse reactions to iodine contrast media during urography - forensic medicines impotante. Medicina Forensis 2000; 7: 37-45.
- Babić RR, Mrvić M, Milatović S, Stanković-Babi G, Marković S, Lekić V, Janković J. Quincke-ov edem izazvan iopromid-om pri urografiji. Acta Medica Medianae 2001; 2: 61-6.
- Babić RR. Nefrokalcinoza – rendgenološka slika. Acta Medica Medianae 2001; 5: 31-4.
- Babić RR. Dijagnostičke mogućnosti nativnog rendgenograma abdomena. Acta Medica Medianae 2001; 6: 55-62.
- Babić RR, Milatović S, Mitrović M, Stanković-Babić G. Angioneurotski edem izazvan jednim kontrastnim sredstvom pri urografiji. Radiološki Arhiv Srbije 2001; 1: 51-3.
- Babić RR, Radovanović Z, Milatović S, Babić MR. Radiološki aspekti anomalija urosistema. U: Strahinjić S, urednik. Nefrologija – principi i praksa. Niš: Medicinski fakultet u Nišu, Pelikan Print; 2001: 189-207.
- Babić RR, Radovanović Z, Milatović S, Babić MR. Urografija i jodna kontrastna sredstva. U: Strahinjić S, urednik. Nefrologija – principi i praksa. Niš: Medicinski fakultet u Nišu, Pelikan Print; 2001: 203-13.
- Babić RR, Radovanović Z. Radiološke metode pregleda u dijagnostici urosistema. U: Strahinjić S, urednik. Nefrologija – principi i praksa. Niš: Medicinski fakultet u Nišu, Pelikan Print; 2001: 215-20.
- Babić RR. Balkanska endemska nefropatija-imidžing dijagnostika. U: Strahinjić S, Čukuranović R, Pavlović N, Babić RR, urednici. Balkanska endemska nefropatija 50 godina naučnoistraživačkog rada 1957-2007. Niš: Medicinski fakultet u Nišu, Sven; 2007: 101-2.
- Babić RR, Mitrović V. Balkanska endemske nefropatija – slikovna dijagnostika. U: Strahinjić S, urednik. Balkanska endemska nefropatija i endemski balkanski tumori urotelijuma – Retrospektiva 1941–2011. Niš: Medicinski fakultet u Nišu, Akademija medicinskih nauka SLD, Galaksija; 2011: 70-8.
- Babić RR, Mitrović V. Tumori gornjeg urotelijuma – radiološka prezentacija. U: Strahinjić S, urednik. Balkanska endemska nefropatija i endemski balkanski tumori urotelijuma – Retrospektiva 1941–2011. Niš: Medicinski fakultet u Nišu, Akademija medicinskih nauka SLD, Galaksija; Niš, 2011: 123-9.
- Babić RR, Babić S, Marjanović A. Morbus Lenarduzzi – prikaz bolesnika. Apollineum Medicum et Aesculapium 2015; 13(4): 11-3.
- Babić RR, Babić S, Marjanović A, Pavlović DM, Rančić S, Milošević S, Rančić Lj. Ultrazvuk – doze, posledice rizici. Apollineum Medicum et Aesculapium 2014; 12(3): 31-8.
- Babić RR. Neželjene reakcije na jedno kontrastno sredstvo u toku intravenske urografije. Zbornik radova Kongres radiologa Srbije. Niš, 2013.
- Glogovac MS, Dimitrijević Z, Mitić B, Prokopović M, Sokolović M, Stojanović M, Tasić D, Dinić Lj, Babić R, Pavlović M. Učestalost balkanske endemske nefropatije i drugih bubrežnih bolesti u Jablaničkom okrugu – 30 godina. Apollineum Medicum et Aesculapium 2017; 15(4): 1-6.
- Babić RR, Mitrović D, Babić S, Marjanović A, Babić N. Urografski prikaz pijelokaliksnog sistema kod oboljenja urotrakta. Kongres radiologa Srbije sa međunarodnim učešćem 2017. Zlatibor. 9-11 novembar 2017. Hotel Palisad. Zbornik radova.
- Babić RR, Babić S, Babić N. Kalcifikovane nadbubrežne žlezde – prikaz bolesnika. Apollineum Medicum et Aesculapium 2018; 16(1): 22-5.
- Babić RR, Stanković-Babić G, Babić S, Marjanović A, Pavlović DM, Babić N, Pavlović ML. Etičnost informacione tehnologije u kliničkoj i radiološkoj praksi. Apollineum Medicum et Aesculapium 2018; 16(3): 25-9.
- Pavlović N. Balkan Endemic Nephropathy – how hypotesis become a thesis utisci era edta, Istanbul 2013. U: Strahinjić S, Pavlović N, Babić R, urednici. Novi trendovi u nefrologiji. Niš; Sven; 2013: 31-43.
- Kiperova B. Glomerular diseases associated with HBV and HCV infection. U: Strahinjić S, Pavlović N, Babić R, urednici. Novi trendovi u nefrologiji. Niš; Sven; 2013: 44-55.
- Morales JM, Kamar N, Rostaing L. Hepatitis C and renal disease: epidemiology, diagnosis, pathogenesis and therapy. Contrib Nephrol 2012; 176: 10-23.
- Annual Report on Menagment of Renal Failure in Europe EDTA/ ERA XXX; 2011.
- Craver L, Marco MP, Martinez I, et al. Mineral metabolism parameters throughout chronic kidney disease stages 1–5— achievement of K/DOQI target ranges. Nephrol Dial Transplant 2007; 22: 1171-6.
- Saigal R, Kansal A, Mittal M, Singh Y, Ram H. Antiphospholipid Antibody Syndrome. JAPI 2010; 58: 184-93.
- Petrović M, Glogovac S, Đorđević V. Maligni tumori urinarnog trakta u endemskim naseljima Jablaničkog okruga – dvadesetogodišnji period. U: Strahinjić S, Pavlović N, Babić R, urednici. Novi trendovi u nefrologiji. Niš: Sven; 2013: 101-7.
- Glogovac S. Kliničko i epidemiološko istraživanje bolesnika sa endemskom nefropatijom [magistarska teza]. Niš: Univerzitet u Nišu; 2002.
- Petronić V. Tumori gornjeg urotelijuma i endemska nefropatija. U: Radovanović Z, Sindjic M, Polenaković M, et al, urednici. Endemska nefropatija. Beograd: Zavod za uždženike i nastavna sredstva; 2000. p. 350.

50. Park SH, Lindholm B. Definition of metabolic syndrome in peritoneal dialysis. *Perit Dial Int* 2009; 29(S2): S137-S144.
51. John S, Eckardt KU. Renal Replacement Strategies in the ICU. *Chest* 2007; 132(4): 1379-88.
52. Goodman WG. Medical management of secondary hyperparathyroidism in chronic renal failure. *Nephrol Dial Transplant* 2003; 18(suppl 3): 2-8.
53. Levey AS, Stevens LA, Schmid CH, Zhang YL, Castro AF, III, Feldman HI, Kusek JW, Eggers P, Van Lente F, Greene T, Coresh J. CKD-EPI (Chronic Kidney Disease Epidemiology Collaboration) A new equation to estimate glomerular filtration rate. *Ann Intern Med* 2009; 150: 604-12.