

# Rendgenološka slika oftalmoloških sindroma

## Radiological picture of ophthalmic syndrome

Rade R. Babić<sup>1</sup>, Gordana Stanković-Babić<sup>2,4</sup>, Nenad Govedarović<sup>3,4</sup>,  
Strahinja Babić<sup>4</sup>, Aleksandra Marjanović<sup>4</sup>, Nevena Babić<sup>4</sup>

<sup>1</sup>Centar za radiologiju, Klinički centar Niš, Srbija, <sup>2</sup>Klinika za očne bolesti Klinički centar Niš, Srbija  
<sup>3</sup>Klinika za hematologiju Klinički centar Niš, Srbija, <sup>4</sup>Medicinski fakultet Univerziteta u Nišu, Srbija

### Apstrakt

Česta je pojava da se sindromi označavaju prema autoru ili autorima koji su ih otkrili. Rad ima za cilj da prikaže rendgenološku i oftalmološku sliku oftalmoloških sindroma i da ukaže na one koji se mogu prepoznati korektnim rendgenološkim i oftalmološkim pregledom. Rad bazira na znanju i iskustvu autora i koautora stečenog višegodišnjim radom u struci, stečenom višegodišnjem radiološkom i oftalmološkom materijalu, radovima saopštenim u relevantnim domaćim i stranim časopisima, istorijama bolesti i domaćim i stranim literarnim saopštenjima. Prikazani su Sindrom Stuger – Weber – Krabbe, Sindrom Wyburn-Mason, Sindrom Von Hippel-Lindau, Sindrom Crouzon, Sindrom Apert i Sindrom Saethre-Chotzen. Autori zaključuju da oftalmološki sindromi imaju svoju specifičnost u radiološko-oftalmološkoj slici.

**Ključne reči:** sindrom, radiologija, oftalmologija

### Abstract

It's common for the syndromes indicate to the author or authors who discovered them. The paper aims to show the image of X-rays and ophthalmic ophthalmic syndrome and to point out to those who can be recognized by the proper radiological and ophthalmologic examination. The work is based on knowledge and experience of the author and co-author of the acquired long experience in the profession, acquired many years of ophthalmology and radiological material, the papers presented in the relevant national and international journals, history and local and foreign literary press. Are shown in - Sindrom Stuger-Weber-Krabbe, Syndrome Wyburn-Mason, Syndrome Von Hippel-Lindau, Syndrome Crouzon, Syndrome Apert and Syndrome Saethre-Chotzen. The authors conclude that ophthalmic syndromes have their own specificity in radiologically-ophthalmologic image.

**Key words:** syndrome, radiology, ophthalmology

### Uvod

Sindrom (grčki: σύνδρομη – uspeti zajedno; latinski: syndroma) u kliničkoj medicini predstavlja skup međusobno povezanih simptoma (znakova) koji čine jednu koherentnu nozološku ucelinu (1–16). Sindrom čine najmanje tri međusobno povezana simptoma koji se uvek javljaju zajedno obrazujući „klinički trija simptoma”, mada sindrom mogu da obrazuju i više simptoma. U medicinskoj praksi česta je pojava da se sindrom označava imenom ili prezimenom doktora koji je opisao sindrom ili grupa autora koji su opisali sindrom; npr. Sindroma Stuger-Weber-Krabbe. Zatim, sindrom se može nazivati prema uzroku nastanka (Kraš sindrom), patogenom sadržaju (Dumping sindrom), dominantnom simptomu (Sindrom straha), anatomskoj lokalizaciji (Cervikalni sindrom), patoanatomskom nalazu (Sindrom skleroze mozga) i dr.

Cilj rada je da, kroz prikaz odabranih oftalmoloških sindroma prikaže njihovu rendgenološku i

oftalmološku sliku i da ukaže na one koji se mogu prepoznati i dijagnostikovati korektnim rendgenološkim i oftalmološkim pregledom, dok materijal rada čine odabrani rendgenološki i oftalmološki nalazi iz višegodišnjeg rada u struci (17, 18).

### Karakteristike najčešćih sindroma u oftalmologiji

Ilustracijama prikazujemo rendgenološku i oftalmološku sliku nekih karakterističnih oftalmoloških sindroma.

**Syndroma Stuger-Weber-Krabbe** (Sindrom Stuger-Weber, Angiomatosis encephalotrigeminalis, Neuroangiomatosis encephalofacialis, Angiomatosis encephalocutanea, Sindrom Bruchfield-Wyatt) jedan je od varijeteta fakomatoza koji se odlikuje kongenitalnim mezektodermalnim hamartomatoznim malformacijama krvnih sudova kože, mozga, meninge, oka, ređe dru-

gih organa (pluća, creva, ovarijuma, farinksa). Prvi opis Syndroma Sturge-Weber-Krabbe daje 1878.g. engleski patolog, neurolog i arheolog William A. Sturge (1850–1919), koji je opisao kongenitalni glaukom udružen sa naevus flammeus-om lica i epileptičkim napadima. Prvi rendgenološki opis Syndroma Sturge-Weber-Krabbe daje 1922. g. engleski dermatolog Frederick Parkes Weber (1863–1962) koji je na kraniogramima opisao vijugave kalcifikacije hemangioma. Godine 1916. danski neurolog Knud Haraldsen Krabbe (1885–1961) Syndrom Sturge-Weber-Krabbe opisuje kao Krabbeova bolest.

Sindrom Sturge-Weber-Krabbe nema naslednu osnovu. Javlja se približno 1 u 50.000 novorođenčadi. Odlikuje se kongenitalnim glaukomom, buftalmusom, naevus flammeus-om (vasculosus) na licu, ili na drugim delovima tela, angiomatoznim promenama na mozgu sa obliteracijom i kalcifikacijom krvnih sudova, spastičnom hemiparezom, epilepsijom, slaboumnošću. U oko 30% bolesnika razvija se glaukom na istoj strani na kojoj je i naevus flammeus, najčešće (oko 60%) u prve dve godine života i tada je praćen buftalmusom.

Osim potpuno izraženog oblika Sy Sturge-Weber-Krabbe, postoje rudimentirani i monosimptomatski oblici; razlikuju se:

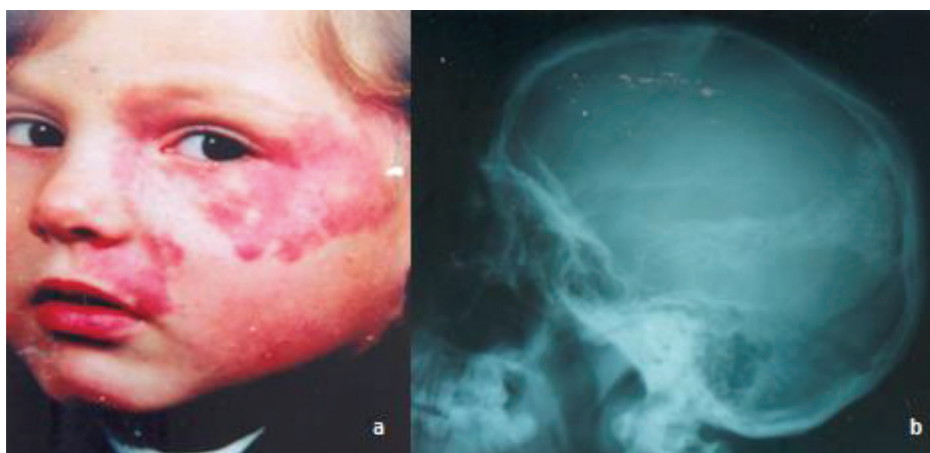
- Syndrom Sturge-Weber-Krabbe tip I je najčešće zastupljen varijetet. Manifestuje se postojanjem ipsilateralnog i unilateralnog angioma lica i mozga iglaukomom;
- Syndrom Sturge-Weber-Krabbe tip II odlikuje se postojanjem facijalnog angioma (port wine stain), sa mogućnošću nastanka glaukoma;
- Syndrom Sturge-Weber-Krabbe tip III manifestuje se leptomeningealnim angiomom, sa retkom pojavom glaukoma, i sa potpunim odsustvom facijalnog angioma. Isključivo se dijagnostikuje rendgenološki – standardni kraniogram, CT kranijuma, MR mozga. Syndrom Sturge-Weber-Krabbe rendgenološki se na kraniogramima i CT mozga manifestuje korti-

kalno u temporo-parietalno-okcipitalnoj regiji masivnom nehomogenom senkom, intenziteta kalcijuma, koju čine brojne linearne i prugaste, vijugave, međusobno paralelne, oštrocrtane, kontinuirane, samo mestimično prekinute senke sa aspektom „železničkihšina”, koje neprekidno „oblažu” periferne delove moždanih vijuga između kojih se prosvetljavaju sulkusi (slika 1).

U literaturi se SyndromSturge-Weber-Krabbe često označava i sa **Syndroma Bruchfield-Wyatt** koji se odlikuje velikim hemagiomom na koži koji pokriva oko 1/3 ukupne površine kože, mentalnim nedostatkom i kontralateralnom hemiplegijom. U sklopu ovog sindroma mogu se sresti promene na nepcu, asimetrične uši, spljošten nos, intrakranijalni kalcifikovan angiom, hemianopsija, poremećaj razvoja testisa i dr. Prvi opis Bruchfield-Wyatt sindromaje dao engleski psihijatar Thomas Brushfield (1858–1937).

**Syndroma Wyburn-Mason** (Syndrom Bonnet-Dechaume-Blanc) predstavlja varijetet fakomatoze. To je kongenitalno stanje koje se manifestuje arteriovenskom (AV) malformacijom u mozgu, arteriovenskom malformacijom u mrežnjači oka i angiomom u koži lica. Malformacije na krvnim sudovima mogu se javiti na bubrezima, mišićima, kostima i gastrointestinalnom traktu. Često su sindromu pridodate anomalije maksilarnog i frontalnog sinusa

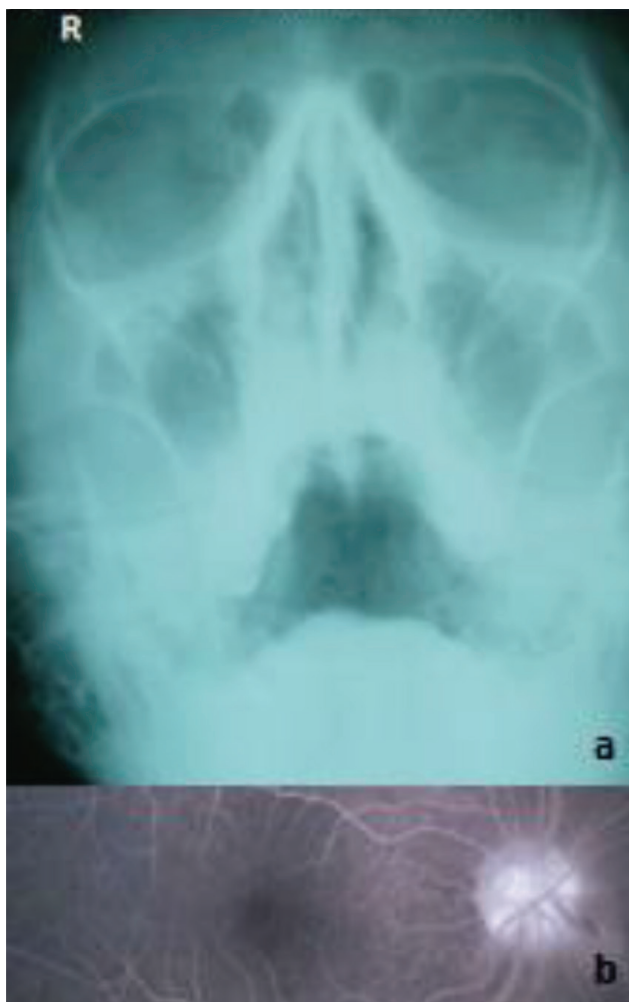
Arteriovenske malformacije u mozgu dovode do glavobolje, akutnog moždanog udara i progresivnog neurološkog deficita nastalog zbog akutne ili hronične ishemije. Arteriovenske malformacije u mrežnjači oka mogu biti klinički asimptomatske, ili da se klinički manifestuju, obično u drugoj ili trećoj deceniji života, širokim spektarom simptoma kao što su poremećaj oštine vida, proptoza, pupilarno krvarenje, optička degeneracija, ipsilateralna hemianopsija, optička atrofija praćena gubitkom vida i dr. Koža kod ovih pacijenata obično je bleđa sa ipsilateranim nevusom ili angiomom. Simptomi se retko javljaju u ranom detinjstvu. Obično



**Slika 1. Syndrom Stuger-Weber-Krabbe. a) Izgled devojčice. Veliki hemangiom na licu; b) Analogni profilni kraniogram. Temporo-parietalno-okcipitalno brojne linearne i prugaste, vijugave, međusobno paralelne senke, intenziteta kalcijuma, oštrocrtane, aspekta „železničkih šina” (18)**

se sreću u kasnom detinjstvu, ranoj maldosti ili drugoj i trećoj deceniji života, kada se bolesnici žale na smetnje vida (slika 2). Arteriovenske malformacije u mozgu dijagnostikuju se rendgenološki – angiografija, CT kranijuma, MR mozga. Arteriovenske malformacije u oku dijagnostikuju se fluorescentnom angiografijom i ehosonografijom oka. Pridužene anomalije sinusa dijagnostikuju se rendgenološkim pregledom paranazalnih šupljina.

**Syndroma Von Hippel-Lindau** je dominantno nasledan. Spada u fakomatoze. Rezultira mutacijom tumor supresora Von Hippel-Lindau (VHL) gena na kratkom kraku trećeg hromozoma (3p26-p25) koji dovodi do nastanka benignog i malignog tumora u oku, mozgu, kičmenoj moždini, bubrezima, pankreasu i nadbubrežnim žlezdama. Sindrom je u vezi sa nastankom angiomas, hemangioblastomas, feohromocitoma, tumora bubrega, cistadenoma pankreasa, endolimfatičnog tumora i bilateralnog papilarnog cistadenoma epididimusa, odnosno širokog liga-



Slika 2. Syndrom Wyburn-Mason. a) Analogni rendgenogram paranazalnih šupljina. Obostrano nedovoljno razvijeni frontalni sinusi koji se parasagitalno vizualizuju u vidu dve simetrične oštro delineirane prstenaste transparentije. b) Fluorescentna angiografija. Prikazani su krvni sudovi očnog dna sa jasno vizualizovanom AV malformacijom (18)

menta uterusa. Angiomas retine javlja u oko 37,2% obolelih sa ovim sindromom. Klinički se manifestuje glavoboljom, poremećajem ravnoteže, poremećajem hoda, vrtoglavicom, slabošu udova, hipertenzijom i smetnjama sa vidom. Čest je gubitak vida i srčani udar. Sindrom se dijagnostikuje radiološkim (rendgenološki, CT, MR, EHO, kolor dopler) i oftalmološkim pregledom. Od značaja je i genetska dijagnostika.

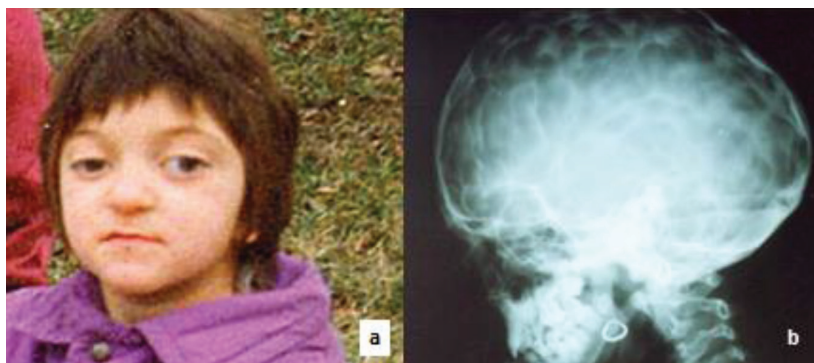
**Syndroma Crouzon** (Dysostose cranio-faciale hereditare, Dysostosis cranio-facialis) spada u kraniostenoze. Predstavlja kombinaciju sinostoze obično koronarnog i parieto-okcipitalnog šava, dok sagitalna sutura zarasta mnogo ređe. Razvija se u poslednjim mesecima intrauterinog života. Nasleđuje se automno dominantno. Čini približno 4,8% svih kraniostenoz, sa prevalencom od približno 1 na 25.000 rođenih širom sveta.

Prvi opis Syndrom Crouzon daje 1912.g. francuski neurolog Octave Crouzon (Louis Edouard Octave Crouzon 1874–1938) uočivši naslednu kariku kraniofacijalne dizostoze majke i sina koju čini trijas simptoma: deformiteti lobanje, anomalije lica i egzoftalmus.

Anomalija (slika 3) odlikuje se kratkom lobanjom, bez izraženog potiljka. Baza lobanje je strma. Klivus je izbočen. Prednja lobanjska jama je kratka. Zadnja lobanjska jama je udubljena. Mala krila sfenoidne kosti se penju prema gore i lateralno. Orbite su razmaknute. Anomalije je donekle slična oksicefaliji, a ipak se odlikuje sa još nekim promenama lobanje i lica, koje su posledica atrofije gornje vilice. Nos je širok i kvrgav, sličan kljunu papagaja. Gornja vilica je smanjena usled zaostalog rasta. Alveoralni nastavci su kratki i preuski, sa nepravilno razvijenim zubima, koji ne pristaju i ne naležu na donje zube. Gornja usna je sužena i stanjena. Čest je egzoftalmus sa divergentnim strabizmom. Kadkada se javlja slepilo zbog atrofije optičkog nerva i zastoja papila zbog povećanog intrakranijalnog pritiska. Sporadično se opisuju aniridija, anizokorija, plave sklere, katarakta, korektopija, ektopija sočiva, glaukom, kolobom irisa, megalo i mikrokornea, nistagmus i hipoplazija optičkog nerva. Izuzetne su deformacije slušnih košćica, bubne opne i gluvoća. Može se javiti i hidrocefalus. Bolesnici su obično slaboumni. Na drugim kostima skeleta nema promena.

**Syndroma Apert** (Acrocephalosyndactylia) odlikuje se kraniostenozom sa jednostavnom oksicefalijom ili Crouzonovom oksicefalijom, sindaktilijom ručnih i nožnih prstiju, sinostozom susednih metakarpalnih i metatarzalnih kostiju i mentalnom zaostalošću. Nasleđuje se dominantno. Sindrom je 1906.g. opisao francuski pedijatar Eugen Apert (Eugène Charles Apert 1868–1940) prikazavši ga u radu „De l'acrocephalosyndactylie”.

Rendgenološkim pregledom vizualizuju se hipoplastični vrhovi prstiju šaka i stopala, ručni ili nožni palac je sa jednim člankom, ostali prsti su sa dva članka, a kadkada i sa ankilozom članaka. Lobanja je brahiocefalična, sa visokim i ravnim čelom. Zadnja



**Slika 3. Syndrom Crouzon. a) Izgled devojčice. b) Analogni profilni kranijogram. Vizualizujese deformisana lobanja, varijeteta scafocephalia. Anteroposteriorni dijametar kranijuma je povećan. Prednja lobanjska jama je kratka, strmog dna. Parjetalni tuberi su spljošteni. Kostii kalvarije su istanjene sa dubokim digitalnim impresijama. Orbite su plitke i razmaknute. Donja vilica je isturena. Gornja vilica nedovoljno razvijena. Zubi deformisani. Macrodentia jedinica gornje vilice. Alveolarni nastavci su kratki i uski. Zubi gornje vilice ne naležu i ne odgovaraju rasporedu zuba donje vilice (18)**

lobanjska jama je zaravnjena. Orbite su plitke i razmaknute. Bolesnici su obično slaboumni.

**Syndroma Saethre-Chotzen** (Acrocephalosyndactylia tip III) – je retko sretana malformacija praćena kraniostenozom tipa akrocefalije, brahicehalije i dolihocefalije, sindaktilijom i brahidaktilijom prstiju šaka i stopala, oftalmološkim poremećajima – ptoza očnih kapaka, hipertelorizam, miopija, nedovoljno formirane palperbalne fisure, epikantus, blefaromiosa, optička atrofija. Sindromu mogu biti pridodati rascep nepca, mentalna retardacija, nizak rast, anomalije na srcu, anomalije na bubregu, atrezija anusa, kriptohisam i druge anomalije.

Nasleđuje se autozomno dominantno. Nastaje kada u prisutne mutacije na hromozomu 7 u regionu 7p21.

Dijagnoza: anamneza, fizički, rendgenološki, oftalmološki i otorinolaringološki pregled.

## Zaključak

Autori su u radu dali rendgenološku i oftalmološku sliku Sy. Stuger – Weber – Krabbe, Sy. Wyburn-Mason, Sy. Von Hippel-Lindau, Sy. Crouzon, Sy. Apert i Sy. Saethre-Chotzen. Autori zaključuju da oftalmološki sindromi imaju svoju specifičnu urendgenološku i oftalmološku sliku, a da je u postavljanju konačne dijagnoze od relevantnog značaja znanje radiologa i oftalmologa.

## Literatura

- Babić RR, Stanković-Babić G, Vujanović M, Cekić S, Djordjević-Jocić J, Pavlović-Radojković A: Kraniostenoze – Rendgenološko-oftalmološki aspekti. *Acta Ophthalmologica* 2014; 40(1): 25–9.
- Stanković-Babić G, Oros A, Cekić S, Vujanović M, Babić RR. Unilateral optic nerve aplasia associated with microphthalmos. *Vojnosanit Pregl* 2012; 69(3): 286–90.
- Cekić S, Risimić D, Stanković-Babić G, Babić RR, Jovanović I, Djordjević-Jocić J: Papilledema as a diagnostic challenge – report of three cases. *Cent Eur J Med* 2012; 7(1):100–7.
- Zlatanović G, Veselinović D, Jovanović P. *Oftalmologija*. Niš: Galaksija; 2011.
- Babić RR, Stanković-Babić G. Rendgenološke metode pregleda u dijagnostici patoloških stanja i oboljenja oka. *Acta Ophthalmologica* 2007; 33: 12–6.
- Stanković-Babić G, Babić RR. Oftalmološko-rendgenološka slika sindroma Crouzon – prikaz bolesnika. *Acta medica Medianae* 2009; 48 (2): 37–40.
- Kanski JJ. *Clinical ophthalmology*. Edinburg, London, New York, Philadelphia, St Louis, Sydney, Toronto: Butterworth-Heinemann; 2003.
- Babić RR, Stanković-Babić G, Milatović S, Zlatanović G, Višnjić Z, Rakić B, Tomašević B. Radiological presentation of the ophthalmological diseases. *Balkan Radiology Forum*. Herceg Novi. 2003: 85.
- Babić RR, Stanković-Babić G. Rendgenološko-oftalmološki aspekti nekih oboljenja oka. *Acta medica Medianae* 2002; 2; 51–61.
- Stanković-Babić G, Babić RR, Govedarević N, Zivić S, Stanojević M, Zlatanović G, Radovanović Z, Milatović S, Petković V, Mitrović D. Morbus Sturge - Weber - Krabbe. Rudimentirana forma. *Acta medica Medianae* 2000; 4: 63–70.
- Stanković-Babić G, Zlatanović G, Kostovska V, Babić R. Ophthalmologic and radiologic aspects rudimentary form of the Sturge - Weber - Krabbe syndrome, in: Abstract book XII congress European society of ophthalmology. Stockholm. 1999. 242.
- Babić RR, Babić R, Vukićević Z, Stevčić T, Stanković-Babić G. Morbus Sturge - Weber - Krabbe - rudimentirana forma (povodomjednog nalaza). *Zbornik radova Prvog kongresa pedijatarata SR Jugoslavije sa međunarodnim učesćem*. Udruženje pedijatarata SR Jugoslavije. Niš. 1994. 245.
- Babić RR, Milošević Z, Stanković-Babić G. Web technology in health information system. *Acta Facultatis Medicae Naissensis* 2012; 29 (2): 81–7.
- Babić RR, Milošević Z, Djindjić B, Stanković-Babić G: Radiološki informacioni sistem. *Acta medica Medianae* 2012; 51 (4): 39–46.
- Babić RR, Stanković-Babić G, Babić S, Marjanović A, Babić N, Jevtić N. Kompjuterizovana tomografija u dijagnostici patoloških stanja i oboljenja oka i orbite. *Acta Ophthalmologica* 2015; 40(2): 15–9.
- Babić RR, Stanković-Babić G, Babić S, Marjanović A, Babić N. Novi trendovi radiologije u oftalmologiji. *Acta Ophthalmologica* 2016; 42(2): 10–9.
- Babić RR. *Filmoteka - rendgenogrami stećeni višegodišnjim radom u struci od 1991-2017.g.*
- Stanković-Babić G. *Zbirka oftalmoloških stanja stećena višegodišnjim radom u struci od 1992–2017.g.*