

# Diferencijalna dijagnoza limfadenopatija

## Differential diagnosis of lymphadenopathy

Nenad N. Govedarović<sup>1</sup>, Rade R. Babić<sup>2</sup>

<sup>1</sup>Klinika za hematologiju UKC Niš, Srbija

<sup>2</sup>Centar za radiologiju UKC Niš, Srbija

### Apstrakt

Kod većine pacijenata sa perifernom limfadenopatijom je lako identifikovati njen uzrok, koji je obično benigne prirode ili lokalizovan. Prevalencija maligniteta kod pacijenata sa limfadenopatijom u primarnoj zdravstvenoj zaštiti je procenjena na oko 1,1%. Identifikacija limfadenopatije uzrokovane malignitetom ili drugim teškim stanjima predstavlja kritičan izazov za lekare u primarnoj zdravstvenoj zaštiti. Glavni faktori rizika za malignitet su starost, čvrsti i fiksirani nodusi, supraclavikularna lokalizacija i trajanje limfadenopatije više od 2 nedelje. Posedovanje znanja o ovim ključnim faktorima rizika je kritično u tretiranju neobjašnjive limfadenopatije. Uz to, uzimanje kompletne anamneze, procena povezanih simptoma i detaljan fizički pregled mogu da pomognu u utvrđivanju da li je limfadenopatija benigna ili maligna. Neobjašnjiva limfadenopatija bez znakova ili simptoma teškog oboljenja ili maligniteta može biti praćena do mesec dana, nakon čega se indikuje specifično testiranje ili biopsija. Iako su moderne hematopatološke tehnike unapredile dijagnostičku preciznost aspiracije (biopsije) tankom iglom, eksciziona biopsija i dalje ostaje dijagnostička procedura prvog izbora.

**Cljučne reči:** limfadenopatija, diferencijalna dijagnoza

### Abstract

The majority of patients presenting with peripheral lymphadenopathy have easily identifiable causes that are benign or self-limited. Among primary care patients presenting with lymphadenopathy, the prevalence of malignancy has been estimated to be as low as 1.1 %. The critical challenge for the primary care physician is to identify which cases are secondary to malignancies or other serious conditions. Key risk factors for malignancy include older age, firm, fixed nodal character, duration of greater than two weeks, and supraclavicular location. Knowledge of these risk factors is critical to determining the management of unexplained lymphadenopathy. In addition, a complete exposure history, review of associated symptoms, and a thorough regional examination help determine whether lymphadenopathy is of benign or malignant origin. Unexplained lymphadenopathy without signs or symptoms of serious disease or malignancy can be observed for one month, after which specific testing or biopsy should be performed. While modern hematopathologic technologies have improved the diagnostic yields of fine-needle aspiration, excisional biopsy remains the initial diagnostic procedure of choice.

**Key words:** lymphadenopathy, differential diagnosis

### Uvod

U ljudskom telu ima oko 600 limfnih čvorova, anatomski grupisanih oko račvi velikih krvnih sudova. Pored njih tu su i slezina, krajnici i Pajerove ploče koje čine deo limfnog sistema, a čija je osnovna uloga uklanjanje antigena iz ekstracelularne tečnosti. Limfadenopatija je termin koji opisuje sva stanja u kojima dolazi do abnormalnog uvećanja limfnih čvorova i / ili promene njihove konzistencije (1).

Standardno, smatra se da normalni limfni čvorovi ne treba da prelaze 1 cm, s tim da limfni čvorovi u različitim regijama, kao i u različitim starosnim grupama imaju različit dijametar. Neki autori su predložili da normalna veličina inguinalnih limfnih čvorova bude do

1,5 cm, dok epitrohlearne noduse treba smatrati normalnim ako su do 0,5cm. Kod dece između dve i deset godina, limfne žlezde mogu biti veće, pa se za patološko stanje smatra uvećanje limfne žlezde preko 2 cm (2).

Za dijagnozu uzroka limfadenopatije od značaja je pažljivo uzeti anamnezu koja uključuje podatke o lokalizaciji, dužini trajanja ili podaci o daljem uvećanju limfne žlezde, kao i propratnim simptomima, kao što je osetljivost, lokalno crvenilo, bol na palpaciju ili prisustvo opštih simptoma – povišene temperature, drhtavice, noćnog znojenja ili gubitka telesne težine.

Limfadenopatija može nastati usled lokalizovane infekcije kod dece, ali i usled maligniteta kod starijih osoba, pri čemu je varijabilnost u etiološkim faktorima je ogromna. Sa stanovišta epidemiologije,

etiologija limfadenopatije zavisi od geografskog područja, uzrasta, genetskih faktora, kao i faktora spoljne sredine. Tako je tuberkuloza (TBC) čest uzrok limfadenopatije vrata u endemskim područjima u Africi (3, 4).

## Etiološka klasifikacija limfadenopatije

### Infektivni agensi

Infekcije su čest uzrok limfadenopatije. Do uvećanja limfne žlezde dolazi zbog hiperplazije limfoidnog tkiva unutar žlezde kao odgovor na prisustvo antigena (bakterije, virusi), stvaranja granuloma (TBC) ili direktne infestacije limfne žlezde infektivnim agensom, kad su obično prisutni i lokalni znaci inflamacije (tularemija, bruceloza) (4, 5). Anamnestički, obično postoje podaci o kratkoj evoluciji (nekoliko dana), infektivnom sindromu (febrilnost, znojenje) i nalazu uvećane, palpatorno osetljive do bolne, limfne žlezde.

1. Bakterije – streptokokni faringitis, infekcije kože, tularemija, difterija, bruceloza, leptospiroza, *lymphogranuloma venerum*, *Mycobacterium tuberculosis*, tifus, lajmska bolest, sifilis - meki čir (*chancroid*), kuga;
2. Virusni – HIV, EBV, herpes simpleks, citomegalovirus, mumps, morbili, rubeola, hepatitis B, denga groznica;
3. Glijivice – histoplazmoza, kokcidiomikoza, kriptokokoza;
4. Protozoe – toksoplazmoza, lajšmanioza.

### Neoplazme

Maligni tumori su, po učestanosti, vodeći uzrok limfadenopatije kod osoba starijeg doba, preko 65 godina. Do uvećanja limfne žlezde dolazi zbog klonske hiperplazije limfoidnog tkiva u limfnim žlezdama, što je deo kliničkog nalaza u limfoproliferativnim bolestima. Limfne žlezde su najčešće glatke površine, neosetljive na palpaciju, bez lokalnih znakova inflamacije i obično pokretne, tj. nefiksirane za okolne tkivne strukture, što se objašnjava time da je proces ograničen na parenhim limfne žlezde i ne infiltrira okolne tkivne strukture. U inicijalnim fazama, sistemske tegobe – neobjašnjiva febrilnost, noćno znojenje i gubitak telesne težine, tzv. „B simptomi” koji predstavljaju deo paraneoplastičkog sindroma mogu biti odsutni, dok se u kasnijim fazama bolesti viđa i organomegalija - hepatosplenomegalija, kao izraz klonske hiperplazije limfoidnog tkiva u ovim organima.

Uvećanje limfnih žlezdi može nastati zbog metastaza, tj. limfogenom diseminacijom kancerskih ćelija solidnih tumora. Karakteristično je da dominiraju opšti, konstitucionalni simptomi (slabost, kaheksija), dok se palpatorno, na periferiji, najčešće detektuje uvećana, neosetljiva, tvrda, ponekad i čvornovata limfna žlezda koja je uz to i nepokretna, tj. fiksirana za okolne tkivne strukture usled infiltracije okolnog tkiva metastatskim procesom (6).

1. Limfoproliferativne bolesti – hronična limfocitna leukemija, akutna limfoblastna leukemija, Hodkinov limfom, Nehodgkinski limfomi;
2. Metastaze solidnih tumora – karcinomi glave, vrata, melanom, Kapošijev sarkom, karcinom pluća, želuca, dojke, kolona, prostate.

### Imunski poremećaji

U osnovi ove limfadenopatije leži stvaranje antigen-antitelo kompleksa i hiperplazije limfoidnog tkiva unutar limfne žlezde. Ovde spadaju heterogena oboljenja čija je glavna odlika hipersenzitivnost, odnosno neadekvatna, preterana reakcija imunskog sistema na spoljni antigen.

1. Serumska bolest,
2. Atopijski dermatitis, hronični ekcemi,
3. Korišćenje implanata u plastičnoj hirurgiji,
4. Reakcija na lekove: Penicilin, Sulfonamidi, Alopurinol, Izonijazid, Karbamazepin, Fenitoin, Atenolol.

### Bolesti vezivnog tkiva

Limfadenopatija se viđa u sistemskim bolestima vezivnog tkiva. U osnovi je abnormalna reakcija imunskog sistema na sopstvene antigene, odlaganje imunskih kompleksa, oštećenje vezivnog tkiva, najčešće sinovija i stvaranje hroničnog, zapaljenskog procesa. Po pravilu, limfne žlezde su glatke, pokretne, bezbolne na palpaciju, viđaju se u odmaklijim stadijumima, a dominiraju znaci osnovne bolesti (6, 7):

1. sistemski lupus,
2. reumatoidni artritis (RA),
3. Still-ova bolest,
4. dermatomiozitis,
5. Čurg-Štraus sindrom,
6. Kawasaki sindrom.

### Drugi faktori

Ovde spadaju limfadenopatije nastale usled endokrinih poremećaja, usled taloženja intermedijarnih proizvoda metabolizma (bolesti deponovanja) ili usled stvaranja granulomatoznog tkiva.

1. Endokrini – hipotiroidizam, Adisonova bolest;
2. Bolesti deponovanja – bolest skladištenja masti, amiloidoza;
3. Granulomske bolesti – sarkoidoza, histiocitoza, hronična granulomatozna bolest, Kikučijeva bolest, Kimurina bolest, Keshmanovo oboljenje, inflamatorni pseudotumor.

### Lokalizacija limfadenopatije

Od svih limfadenopatija, 75% su lokalizovane, a njih 50% se detektuju u području glave i vrata. Najčešće su izazvane specifičnom patologijom u regionu limfnog sliva (infektivni fokus, nekroza, strano telo, apsces), koji može biti dijagnostikovana daljim pretragama. Preostalih 25% limfadenopatija spadaju u grupu generalizovanih

**Tabela 1. Najčešći uzročnici limfadenopatije u odnosu na lokalizaciju**

Lokacija	Etiologija
Cervikalna limfadenopatija	<b>Virusne infekcije:</b> infekcije gornjeg respiratornog trakta, mononukleoza, HSV, koksaki virus, CMV, HIV <b>Bakterijske infekcije:</b> <i>S. aureus</i> , <i>S. pyogenes</i> (grupa A), mikobakterije, <i>cat scratch disease</i> (CSD) i apsces u zubu <b>Malignitet:</b> Hočkinova bolest, non-Hočkinov limfom, karcinom štitaste žl, skvamocelularni karcinom glave i vrata
Supraklavikularna limfadenopatija	<b>Malignitet:</b> abdominalna/torakalna neoplazma, Hočkinova bolest, non-Hočkinov limfom, karcinom štitaste žl, karcinom dojke <b>Infekcije:</b> gljivične, mikobakterije
Aksilarna limfadenopatija	<b>Infekcije:</b> stafilokokne i streptokokne infekcije kože, CSD, sarkoidoza <b>Malignitet:</b> karcinom dojke, limfomi, leukemije
Ingvinalna limfadenopatija	Benigna reaktivna limfadenopatija <b>Infekcije:</b> seksualno prenosive bolesti, celulitis <b>Malignitet:</b> limfomi, skvamocelularni karcinomi penisa i vulve, melanom
Generalizovana periferna limfadenopatija	<b>Infekcije:</b> mononukleoza, HIV, milijarna TB, tifus, sifilis, kuga <b>Malignitet:</b> limfomi, akutne leukemije <b>Autoimuni poremećaji:</b> sist. lupus, RA, Sjogrenov sindrom, sarkoidoza <b>Reakcija na lekove:</b> fenitoin, alopurinol, atenolol <b>Oboljenja skladištenja masti:</b> Gašerova bolest, Neiman-Peak

limfadenopatija i obično predstavljaju znak uznapredovale (inflamatorne, infektivne ili neoplastičke) bolesti (2, 8, 9). U tabeli 1 su navedeni najčešći uzroci limfadenopatije u odnosu na anatomsku lokalizaciju.

### Adenopatija glave i vrata

Opipljivi cervikalni limfni nodusi, koji se često opipavaju u detinjstvu, su primećeni u 56% poseta lekaru opšte prakse, pri čemu incidencija opada sa uzrastom. Najčešći uzrok ove limfadenopatije jeste infekcija, obično akutna ili virusna. Iako većina slučajeva bude izlečena veoma brzo, neki slučajevi – kao što su atipična mikobakterija, CSD, toksoplazmoza, Kikučijev limfadenitis, sarkoidoza i Kavasakijev sindrom – mogu da izazovu perzistentnu limfadenopatiju gde se može greškom posumnjati na neoplazmu. Kavasakijev sindrom je naročito interesantan sada jer su novija istraživanja pokazala da deca koja preleže Covid-19 često ispoljavaju ovaj sindrom (10).

Limfadenopatija u supraklavikularnom području nosi najveći rizik od maligniteta (90% kod pacijenata starijih od 40 godina i 25% kod mlađih). Uvećani Wirchovljev nodus u levom supraklavikularnom području nagoveštava postojanje intraabdominalnog maligniteta (na primer, karcinom želuca) dok na desnoj strani nagoveštava postojanje intratorakalnog maligniteta (2).

### Aksilarna limfadenopatija

Većina aksilarnih limfadenopatija bivaju nespecifične ili reaktivne etiologije zbog činjenice da se limfa iz gornjih ekstremiteta drenira u njih (gornji ekstremiteti su među najizloženijim delovima tela). Infektivni uzroci prolongirane limfadenopatije kao što su toksoplazmoza, tuberkuloza i mononukleoza

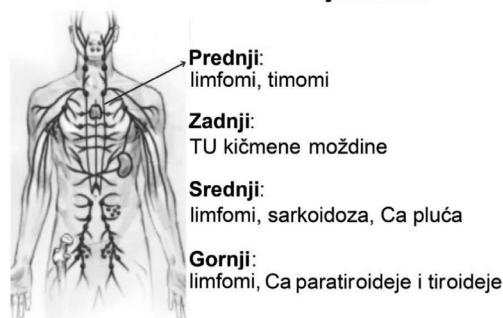
se retko manifestuju samo u vidu limfadenopatije, a perzistentna limfadenopatija se mnogo ređe nalazi u pazušnoj jami nego u ingvinalnom lancu/kanalu (10).

Prava prevalencija maligniteta kod aksilarne limfadenopatije nije poznata, ali istraživanja koja su obuhvatila pacijente sa biopsijom aksilarnih nodusa govore o prevalenciji maligniteta od 54–85% (10). Adenokarcinom dojke često metastazira prvo u anteriorne, a onda u centralne aksilarne noduse koji mogu da budu palpabilni čak i pre primarnog tumora. Hočkinov i non-Hočkinov limfom se retko manifestuju samo u aksilarnim nodusima, mada je ovo često prvi region koji pacijent otkrije. Antekubitalna ili epitrohlearna limfadenopatija nagoveštava postojanje limfoma ili melanoma ekstremiteta koji metastazira u ipsilateralne regionalne limfne čvorove (9, 10).

### Medijastinalna limfadenopatija

Limfadenopatija u medijastiumu predstavlja dijagnostički izazov budući da histološka dijagnoza zahteva invazivne procedure. Od značaja je da li postoje konstitucionalni simptomi i znaci koji mogu da ukažu

#### LOKALIZACIJA - medijastinum



**Slika 1. Najčešći uzroci medijastinalne limfadenopatije**

na malignitet. Izolovana medijastinalna limfadenopatija može biti jedini radiološki nalaz u slučaju primarnog medijastinalnog limfoma ili Hodgkinovog limfoma. Na slici 1 je dat prikaz mogućih etioloških faktora medijastinalne limfadenopatije.

### Ingvinalna limfadenopatija

Ingvinalna limfadenopatija je česta, sa nodusima uvećanim do 1–2 cm u dijametru kod mnogih zdravih odraslih osoba, pogotovo kod ljudi koji provode dosta vremena bosi. Benigna reaktivna limfadenopatija i infekcija predstavljaju dve najčešće etiologije i ingvinalna limfadenopatija veoma retko podiže sumnju na malignitet (10). U ređim slučajevima se Hočkinovi limfomi prvo prezentuju u ovom području, kao i non-Hočkinovi limfomi. Skvamocelularni karcinom penisa i vulve, limfomi i melanomi donjih ekstremiteta mogu da daju limfadenopatiju u ovom području. Ukoliko testikularni karcinom zahvati i kožu onda može doći do ingvinalne limfadenopatije. Ingvinalna limfadenopatija se može naći i u oko 58% slučajeva karcinoma penisa ili uretre (8–10).

### Generalizovana limfadenopatija

Generalizovana limfadenopatija je definisana kao limfadenopatija pronađena u 2 ili više odvojena anatomska područja. Ova limfadenopatija je češće rezultat teških infekcija, autoimunih oboljenja i diseminovane maligne bolesti. Generalizovana limfadenopatija zahteva specifično testiranje (u zavisnosti od etiologije). Česti benigni uzročnici generalizovane limfadenopatije jesu infekcije adenovirusima kod dece, mononukleoza i neki lekovi i ovi uzroci se mogu otkriti pažljivim uzimanjem anamneze. Generalizovana limfadenopatija nije česta kod pacijenata sa neoplazmom, ali se ponekad vidi kod pacijenata sa leukemijom, limfomom ili uznapredovalom, diseminovanom malignom bolešću. Hočkinov limfom i većina metastatskih karcinoma obično progrediraju kroz noduse u anatomskoj sekvenci (10).

### Palpatorne odlike uvećanih limfnih žlezdi

Kao što je pomenuto, bol i čvrstoća limfne žlezde predstavljaju nespecifične nalaze. Obično nastaju usled infekcije. U nekim slučajevima je bol indukovana hemoragijom u nekrotični centar neoplastičnog nodusa, imunološkom stimulacijom receptora za bol ili brzom ekspanzijom tumora (2). Akutna inflamacija čini nodus konzistentnijim usled brze infiltracije nodusa uz porast čvrstoće nodusa zbog unutrašnjeg pritiska na kapsulu. Hronična inflamacija vodi do fibroznih promena usled čega je nodus znatno čvršći nego kod akutne inflamacije. Bezbolni nodusi čvrsti kao kamen su često znak metastatske bolesti ili granulomatozne bolesti. Čvrsti i gumasti nodusi nagoveštavaju postojanje limfoma. Sklupčani nodusi

nastaju kada dođe do kglomeracije grupe nodusa. Ovakvi nodusi nastaju usled benignih (sarkoidoza i mikobakterijalna infekcija) ili malignih poremećaja (limfom i metastatska bolest) (10, 11).

### Pregled pacijenta

Uzimanje kompletne istorije bolesti je neophodno kako bi se utvrdio uzrok limfadenopatije. Uzrast, vreme nastanka, dužina trajanja simptoma, bolesti od kojih pacijent boluje i uslovi u kojima je limfadenopatija detektovana predstavljaju veoma bitne informacije.

Istorija izlaganja duvanskom dimu, alkoholu i ultraljubičastom zračenju stvaraju sumnju na metastatsku bolest koja potiče iz unutrašnjih organa, vrata i glave, kao i na malignitete kože. Imunodeficientni pacijenti (kao pacijenti u stadijumu side) imaju veoma veliki „izbor” razloga za nastanak limfadenopatije (među njima i Kapošijev sarom). Međutim, za non-Hočkinov limfom treba uvek biti potencijalna dijagnoza (10).

Porodična istorija o malignim poremećajima može da pokrene sumnju lekara na određene etiologije limfadenopatije, kao što su karcinom dojke, melanom i displastični nevus sindrom. Takođe, ukoliko limfadenopatija traje manje od 2 nedelje ili preko godinu dana, bez promene veličine, onda je rizik od maligniteta veoma mali (10).

### Pridruženi simptomi i znaci

Skorašnja infekcija gornjeg respiratornog trakta, koja je obično lokalizovana/samolimitirajuća (*self-limited*) je čest pratioc limfadenopatije u vratu. Trijada umerene do teške groznice, faringitisa i umereno čvrstih limfnih nodusa sa splenomegalijom karakteriše infektivnu mononukleozu. Citomegalovirus, toksoplazmoza, HIV i humani herpes simpleks virus tip 1 (HSV1) mogu da izazovu mononukleozu sličan sindrom. Tipični simptomi toksoplazmoze su gripu slični simptomi sa otokom jednog cervikalnog limfnog nodusa. U svojoj akutnoj fazi, HIV se prezentuje kao mononukleozu sličan sindrom. Njegova prezentacija se sastoji iz groznice, umora, faringitisa, osipa, opšte slabosti, artralgijske i limfadenopatije – ovi simptomi nastaju 2–6 nedelja nakon izlaganja virusu (11).

Nedavni odlazak u endemsko područje ili izlaganje pacijentu obolelom od tuberkuloze, uz pojavu bezbolnih, postepeno progresivnih limfadenopatija nagoveštava mikobakterijsku limfadenopatiju. Koegzistiranje limfadenopatije i simptoma kao što su artralgijska, mišićna slabost, neobičan osip i anemija mogu da usmere lekara ka postavljanju dijagnoze autoimunih oboljenja, uključujući i reumatoidni artritis, sistemski lupus i dermatomiozitis. Sa druge strane, kada se postavlja dijagnoza dermatomiozitisa, važno je da se potvrdi odsustvo bilo kog maligniteta (10, 12).

Jaka groznica, noćno znojenje i neobjašnjiv gubitak telesne težine (preko 10% ukupne telesne mase za

manje od 6 meseci) predstavljaju tzv. „B simptome” limfoproliferativnih poremećaja, mada ovi simptomi mogu biti viđeni i u tuberkulozi ili kolagenim vaskularnim oboljenjima (13).

Petehije i purpura povezane sa limfadenopatijom i splenomegalijom mogu biti primećeni u leukemiji. Bol prisutan u nodusima nakon konzumiranja alkohola može biti prisutan u nodusima zahvaćenih Hočkinovom bolešću. Generalizovani pruritus je simptom koji izaziva brigu jer se javlja kod 30% pacijenata sa Hočkinovom bolešću i 10% pacijenata sa non-Hočkinovom bolešću (14).

## Paraklinička ispitivanja

### Laboratorijski pregled

Ukoliko je potreban dalji pregled, pacijent se upućuje na laboratorijske analize. Prvi korak se ogleda u određivanju kompletne krvne slike (KKS) sa leukocitarnom formulom. Kod bakterijskog faringitisa su od pomoći zasejavanje uzoraka iz farinksa ili rapidni (brzi) testovi detekcije antigena. Limfocitoza (>50% leukocita) uz prisustvo bar 10% atipičnih leukocita i pozitivni serološki test na EBV jesu tipični laboratorijski nalazi kod EBV infekcije. Međutim, prisustvo atipičnih limfocita u razmazu periferne krvi može biti primećeno i kod leukemije, zbog čega su potrebne dodatne pretrage/analize kao što je biopsija kostne srži. Anti-CMV IgM antitela ili CMV reakcija polimeraze lanaca (PCR) jesu laboratorijski testovi za dijagnozu CMV infekcije. Anti-HIV antitela mogu biti detektovana oko 2 nedelje nakon infekcije i HIV PCR može biti od pomoći u ovoj fazi. U slučaju sumnje na toksoplazmozu, potrebno je uraditi antitela klase IgM na toksoplazmu (2, 11).

Kada se sumnja na autoimuna oboljenja, potrebno je uraditi krvnu sliku, antinuklearna antitela, dsDNK antitela, brzinu sedimentacije eritrocita, reumatoidni faktor i vrednosti komponenti komplemента. Limfocitoza može biti viđena u leukemiji, autoimunim poremećajima, EBV infekciji, CMV infekciji i tuberkulozi. Povećan broj neutrofila se detektuje u akutnoj bakterijskoj infekciji. Ekstremni porast ukupnog broja leukocita (preko 50 000/mm<sup>3</sup>) predstavlja leukemoidnu reakciju. Ova reakcija može nastati u od-

govoru na infekciju (u stadijumu SIDE), inflamaciju i retko u sklopu mijeloproliferativnih poremećaja (hronična mijelocitna leukemija).

Postojanje anemije (ili drugih citopenija) nagoveštava postojanje značajnog oboljenja. Leukemija, HIV i sistemski lupus mogu biti praćeni pancitopenijom. Kompletna krvna slika sa hemogramom, brzina sedimentacije, C reaktivni protein (CRP) i laktat dehidrogenaza (LDH) su od pomoći u dijagnozi maligniteta i autoimunih procesa (10, 11).

### Radiološka dijagnostika limfadenopatije

Imidžing tehnike omogućavaju preciznu evaluaciju karakteristika zahvaćenog nodusa. Ultrasonografija predstavlja korisno imidžing oruđe u proceni broja, veličine, mesta, oblika, margina i unutrašnje strukture nodusa kod pacijenata sa limfadenopatijom. Sa druge strane, kompjuterizovana tomografija (CT) i magnetna rezonanca (MR) su korisni u evaluaciji grudne i abdomino-karlične šupljine. Preciznost CT i MR skenova zavisi od veličine nodusa. Kolor doppler ultrasonografija se koristi u proceni limfadenopatije od 70-ih godina prošlog veka i omogućava procenu vaskularizacije, vaskularne rezistencije i indeks pulsacije. Drugim rečima, omogućava procenu da li se radi o skorašnjoj limfadenopatiji ili dugotrajnoj/hroničnoj limfadenopatiji koja je i dalje aktivna. Normalni ili reaktivni nodusi su obično ovalni, dok metastatski limfni nodusi imaju kružni oblik (12, 13).

Nekoliko studija je izvestilo da odnos duge osovine prema kratkoj osovini (L/S odnos) predstavlja značajan znak limfoma i metastatske bolesti. Steinkamp HJ i sar. (1995) su primetili da L/S odnos manji od 2 nagoveštava postojanje metastatske bolesti, sa preciznošću od 95%. Trenutno ne postoje vrednosti ovog odnosa koje bi ustanovile tačan uzrok. Stoga, L/S odnos je jedan od parametara evaluacije limfnih nodusa i treba ga sagledati zajedno sa drugim nalazima, kako bi se dobila dijagnoza. Metastatski nodusi su često hipohogeni u poređenju sa susednim tkivom. Odsustvo hiluma je primećeno kod 76-96% malignih nodusa. Ultrasonografske karakteristike benignih i neoplastičnih limfadenopatija su prikazane u Tabeli 2 (13).

Indeks rezistencije i pulsacije predstavljaju vaskularne indekse koji se mere tokom kolor doppler pre-

**Tabela 2. Ultrasonografske karakteristike benigne i maligne limfadenopatije**

Karakteristika	Benigna limfadenopatija	Maligna limfadenopatija
Oblik	Ovalni	Okrugao
Granica	Varijabilna	Oštra
L/S odnos	Visok > 2	Nizak < 2
Ehogenost tkiva	Izoehogena	Hipoehogena
Hilus	Prisutan, normalan	Odsutan
Indeks rezistencije	Nizak < 0,8	Visok > 0,8
Indeks pulsacije	< 1,5	> 1,5
Distribucija krvotoka	Hilarna	Periferna ili raznolika

gleda. Ovi indeksi su od koristi za razlikovanje benignih od malignih nodusa. Neke studije su pokazale da maligni nodusi imaju veći indeks rezistencije ( $>0,8$ ) i pulsacije ( $>1,5$ ) u odnosu na reaktivne noduse. Međutim, drugi izveštaji su pokazali da metastatski nodusi imaju manju ili sličnu vaskularnu rezistenciju u poređenju sa benignim nodusima. Zbog ovih izveštaja, uloga indeksa vaskularne rezistencije u proceni limfadenopatije je još uvek kontroverzna (14).

Neke studije su izvestile da procena obrazaca vaskularne distribucije u nodusu može pomoći u razlikovanju benignih od malignih nodusa. Normalni nodusi imaju hilarnu vaskularizaciju. Reaktivni nodusi imaju prominentniju hilarnu vaskularizaciju zbog povećanog krvotoka. Metastatski nodusi često imaju obrazac periferne perfuzije i abnormalnu strukturu hilusa (2).

Tokom ultrazvučne procene je moguće detektovati mikrokalcifikaciju u 50–69% slučajeva papilarnih karcinoma štitaste žlezde. Mikrokalcifikacija u metastatskim aksilarnim nodusima je retka, ali govori u prilog karcinomu dojke. Slivanje više nodusa i hiperhogenost (usled kalcifikacije) jesu ultrazvučne karakteristike tuberkularnog limfadenitisa (14, 15).

### Histološka dijagnostika

Histologija predstavlja zlatni standard u evaluaciji limfadenopatije. Citologija aspirata dobijenog tankom iglom (*Fine needle aspiration cytology*, FNAC) je jednostavna i bezbedna procedura koja se pokazala preciznom u dijagnozi reaktivne hiperplazije, infekcija, granulomatoznih limfadenopatija, limfoma i metastatskih bolesti. Od izuzetne je vrednosti u otkrivanju recidiva prethodno dijagnostikovanog karcinoma. Preciznost dijagnostikovanja metastatskog procesa u limfnim žlezdama pomoću FNAC iznosi 82–96%. Upotreba pomoćnih tehnika, kao što su imunohistohemija i imunofenotipizacija protočnom citometrijom poboljšava preciznost FNAC u dijagnozi limfoma. Prasad i sar. (1996) su pokazali osetljivost od 97% i specifičnost od 98,9% u dijagnozi metastatskih limfnih čvorova pomoću FNAC. Najznačajnije limitacije FNAC su neadekvatni uzorak, visok stepen lažno negativnih rezultata prilikom dijagnostikovanja Hočkinove bolesti i nekompletna klasifikacija non-Hočkinovog limfoma (14).

Kod pacijenata sa limfadenopatijom usled kožnih neoplazmi (skvamocelularni karcinom ili melanom), od pomoći je biopsija kožne lezije. Ultrasonografijom vođena FNAC daje preciznije informacije od „slepe” FNAC jer navodi iglu u najsuspektnije područje limfnog čvora. U slučajevima kad fizički pregled nagoveštava malignitet, ultrasonografijom vođena FNAC može da identifikuje metastazu u limfnom nodusu (2, 10).

Biopsija širokom iglom (*Core needle biopsy*) predstavlja još jedan dijagnostički metod kojim se dobija veći tkivni uzorak, u poređenju sa FNAC. Ukoliko imidžing tehnika vodi proceduru, rezultati su precizniji

– preciznost imidžing navođene biopsije širokom iglom u dijagnozi limfoma iznosi 76–100% (15, 16).

Perkutana, imidžing navođena biopsija širokom iglom predstavlja bezbednu i korisnu metodu za postavljanje dijagnoze i klasifikaciju malignih limfoma koji se prezentuju povećanim limfnim nodusima. Ova metoda se može koristiti kao prvi korak za uzorkovanje tkiva kod pacijenata sa sumnjom na limfom. Ipak, značaj ove procedure u dijagnozi limfoma je i dalje kontroverzan te ekscizionna biopsija uvećanih limfnih nodusa predstavlja zlatni standard za dijagnozu limfoma (16).

Razvijeno je nekoliko pristupa kako bi se prepoznali pacijenti sa perifernom limfadenopatijom kod kojih je indikovana ekscizionna biopsija. Vassilakopoulos i sar. (2000) su ispitivali 475 pacijenata starijih od 14 godina sa limfadenopatijom. Primetili su da 6 varijabli, unutar 23 procenjenih kliničkih kovarijabli, nezavisno predstavljaju indikaciju za biopsiju limfnog čvora: – uzrast preko 40 godina, odsustvo mekoće limfnog nodusa, veličina limfnog čvora, generalizovani pruritus, supraklavikularna lokalizacija i čvrsta tekstura na površini limfnog čvora. Čak 96% pacijenata, kojima je trebala biopsija, je bilo kategorizovano pomoću ovog modela (2).

Soldes i saradnici su nagovestili da neki parametri povećavaju rizik od maligniteta kod dece starije od 8 godina – nodusi veći od 1cm, zahvaćenost više nodusa, supraklavikularni nodus, fiksirani nodusi i abnormalni nalaz na rendgenografiji pluća (16). Štaviše, autori su preporučili da i prilikom zahvaćenosti solitarnog nodusa treba sprovesti laboratorijska ispitivanja i kontrolne preglede zbog malog rizika od maligniteta ( $\leq 5\%$ ).

Australijske smernice za dijagnozu i lečenje limfoma (*Australian Cancer Network Diagnosis and Management of Lymphoma Guidelines*), odobrene od strane *National Health and Medical Research Council* (NHMRC) identifikuju sledeće faktore kao korisne u određivanju potrebe za biopsijom nodusa: uzrast iznad 40 godina, zahvaćenost supraklavikularnog nodusa, dijametar nodusa veći od 2,25 cm, čvrsta tekstura nodusa i odsustvo bola (17).

### Patohistološki nalaz

#### Reaktivna limfadenopatija

Ovo je najčešći uzrok limfadenopatije. Ovo je neoplastično i reverzibilno uvećanje limfoidnog tkiva nastalo usled antigene stimulacije. Postoji 5 različitih obrazaca benigne limfadenopatije:

1. Folikularna hiperplazija – viđa se u infekcijama, autoimunim poremećajima i nespecifičnim reakcijama. Histološki obrazac se ogleđa u porastu veličine i broja B-ćelija u germinalnom centru limfnog folikula;
2. Parakortikalna hiperplazija – detektuje se u virusnim infekcijama, kožnim oboljenjima, reakcijama na lekove i nespecifičnim reakcijama. Nalaz T-ćelija u parakorteksu predstavlja patološki obrazac;

3. Sinusna hiperplazija – može se primetiti u nodusima u koje se drenira limfa iz ekstremiteta. U pitanju su inflamatorne lezije. Histopatološki obrazac je okarakterisan ekspanzijom histiocita u medularne i kortikalne sinuse. Sinusna hiperplazija je moguća i kod maligniteta, zbog čega je potrebno dodatno analiziranje;
4. Granulomatozna inflamacija – uglavnom viđena u tuberkulozi i sarkoidozi. Patološka karakteristika jeste formiranje histiocitnog granuloma u limfnom čvoru;
5. Akutni limfadenitis – obično viđen u limfnim nodusima tkiva zahvaćenih bakterijskom infekcijom. Folikularna hiperplazija i infiltracija polimorfonuklearnim (PMN) ćelijama odlikuje ovu promenu. Razmazi gnojnog adenitisa pokazuju PMN i limfoidne ćelije u nekrotičnoj pozadini (18, 19).

Određeni patogeni daju tipične nalaze. Veliki, izmenjeni B imunoblasti okruženi plazma ćelijama sa bazofilnom citoplazmom se mogu videti u slučaju EBV infekcije. Ove promene mogu da liče na promene koje se vide kod Hočkinove bolesti, zbog čega je bitno da histopatološki pregled potvrde dva patologa. Histološki nalaz CMV limfadenitisa je sličan kao kod EBV virusa, ali umesto bazofilnih ćelija se primećuju eozinofilne intracelularne inkluzije. Kohov bacil (*Mycobacterium tuberculosis*) stvara specifičnu hroničnu granulomatoznu inflamaciju u kojoj se mogu videti Langerhansove gigantske ćelije, kazeozna nekroza i kalcifikacija. Satelitni mikroapscesi, okruženi granulomatoznom inflamacijom, predstavljaju patognomonični znak CSD. Ne-nekrotizirajući epitelioidni granulom je karakteristika sarkoidoze (18).

### Hočkinova bolest

Prisustvo RS (Red-Sternberg) ćelija, tj. velikih ćelija sa bazofilnom citoplazmom i prominentnim eozinofilnim jedarcima, okruženih u raznolikoj celularnoj pozadini je klasični znak Hočkinove bolesti. Histološki podtipovi Hočkinove bolesti, na osnovu klasifikacije Svetske Zdravstvene Organizacije (SZO) su:

1. nodularna skleroza,
2. bogatstvo limfocita,
3. mešovita celularnost,
4. deplecija limfocita i
5. nodularna predominacija limfocita.

### Literatura

1. Ferrer R. Lymphadenopathy: differential diagnosis and evaluation. *Am Fam Physician* 1998; 58: 1313-20.
2. Mohseni S, Shojaiepard A, Khorgami Z, Alinejad S, Ghorbani A, Ghafouri A. Peripheral Lymphadenopathy: Approach and Diagnostic Tools. *Iran J Med Sci Supplement* 2014; 39(2): 158-70.
3. Shrestha AK, Chalise PR, Shrestha ML. Lymph node biopsies: a hospital based retrospective study. *JNMA J Nepal Med Assoc* 2009; 48: 306-9.
4. Mohan A, Reddy MK, Phaneendra BV, Chandra A. Aetiology of peripheral lymphadenopathy in adults: analysis of 1724 cases seen at a tertiary care teaching hospital in southern India. *Natl Med J India* 2007; 20: 78-80.
5. Mohapatra PR, Janmeja AK. Tuberculous lymphadenitis. *J Assoc Physicians India* 2009; 57: 585-90.
6. Viiala N, Gibson J [Internet] An approach to the assessment of lymphadenopathy: [cited 2007 Jan 10]: <http://www>

Histološki podtipovi variraju u odnosu na geografski položaj i socioekonomski nivo. U razvijenim zemljama, kao što su SAD, Hočkinova bolest sa nodularnom sklerozom predstavlja najčešći tip Hočkinove bolesti (80%). Mešovita celularnost je česta kod dece i starijih u zemljama u razvoju (18, 19).

### Umesto zaključka

Brojna su stanja koja dovode do uvećanja limfne žlezde, od onih benignih koja dovode do reaktivne limfadenopatije, sve do neoplazmi koje često, nemaju specifičnu simptomatologiju. Na lekaru, praktičaru je da prati bolesnika i sprovede neku od navedenih dijagnostičkih metoda.

Upotreba skraćenice „CHICAGO” pomaže u proceni etioloških faktora:

- C → karcinomi (Hočkinova bolest, non-Hočkinov limfom, leukemija, metastaza karcinoma dojke, pluća, bubrega i dr),
- H → hipersenzitivni sindromi (serumska bolest, reakcija na lekove),
- I → infekcije (EBV, CMV, HIV, gljivične, protozoalne, helminti),
- C → (collagenosis) poremećaji vezivnog tkiva (sistemski lupus, RA, dermatomiozitis),
- A → atipični imunoproliferativni poremećaji (Keslmanovo oboljenje, Wegener),
- G → granulomatozne bolesti (histoplazmoza, mikobakterije, silikoza),
- O → (other) drugo.

Biopsiju uvećane limfne žlezde razmotriti u sledećim stanjima:

- starija životna dob (>65 godina),
- „B simptomi” (povišena temperatura, noćno znojenje, mršavljenje),
- Ly-adenopatija >2 nedelje,
- progresivno uvećanje limfne žlezde,
- pojava drugih limfnih žlezda,
- visokorizične grupe (stariji, HIV),
- patološki nalazi analize krvi,
- medijastinalna limfadenopatija.

- medicalobserver.com.au/news/an-approach-to-the-assessment-of-lymphadenopathy.
7. Leung AK, Davies HD. Cervical lymphadenitis: etiology, diagnosis and management. *Curr Infect Dis Rep.* 2009; 11:183-9.
  8. Naz E, Mirza T, Aziz S, Danish F, Siddiqui ST, Ali A. Frequency and clinicopathologic correlation of different types of non Hodgkin's lymphoma according to WHO classification. *J Pak Med Assoc* 2011; 61: 260-3.
  9. Abba A, Khalil M. Clinical approach to Lymphadenopathy. *Ann Nigerian Med* 2012; 6(1): 11-7.
  10. Bazemore A, Smucker D. Lymphadenopathy and Malignancy. *Am Fam Physician* 2002; 66(11): 2103-10.
  11. Hurt C, Tammaro D. Diagnostic Evaluation of Mononucleosis-Like Illnesses. *Am J Med* 2007; 120: 911.
  12. Khanna R, Sharma AD, Khanna S, Kumar M, Shukla RC. Usefulness of ultrasonography for the evaluation of cervical lymphadenopathy. *World J Surg Oncol* 2011; 9: 29.
  13. Ying M, Ahuja A, Brook F. Accuracy of sonographic vascular features in differentiating different causes of cervical lymphadenopathy. *Ultrasound Med Biol* 2004; 30: 441-7.
  14. Nasuti JF, Yu G, Boudousquie A, Gupta P. Diagnostic value of lymph node fine needle aspiration cytology: an institutional experience of 387 cases observed over a 5-year period. *Cytopathology* 2000; 11: 18-31.
  15. de Larrinoa AF, del Cura J, Zabala R, Fuertes E, Bilbao F, Lopez JI. Value of ultrasoundguided core biopsy in the diagnosis of malignant lymphoma. *J Clin Ultrasound* 2007; 35: 295-301.
  16. Soldes OS, Yunger JG, Hirschl RB. Predictors of malignancy in childhood peripheral lymphadenopathy. *J Pediatr Surg* 1999; 34: 1447-52.
  17. Clinical Practice Guidelines for the Diagnosis and Management of Lymphoma [Internet]. Australian Government National Health and Medical Research Council c2005
  18. Engert A, Eichenauer DA, Dreyling M, ESMO Guidelines Working Group. Hodgkin's lymphoma: ESMO Clinical Recommendations for diagnosis, treatment and follow-up. *Ann Oncol* 2010; 21: v168-71.
  19. Tilly H, Dreyling M, ESMO Guidelines Working Group. Diffuse large B-cell non-Hodgkin's lymphoma: ESMO Clinical Recommendations for diagnosis, treatment and follow-up. *Ann Oncol* 2009; 20: 110-2.